611.02 B697
v.3

William Boyd Library
of the
Academy of Medicine
Toronto
59671
Presented by
Dr. Best

RB 217047

Library
of the
University of Toronto

Arthur Lincoln

Digitized by the Internet Archive
in 2010 with funding from
University of Ottawa

http://www.archive.org/details/atlasdanatomiede03bona

ATLAS

D'ANATOMIE DESCRIPTIVE

Paris. — Imprimerie de E. Martinet, rue Mignon, 2.

ATLAS

D'ANATOMIE DESCRIPTIVE

DU

CORPS HUMAIN

PAR MM. LES DOCTEURS

C. BONAMY
Professeur
d'anatomie à l'École préparatoire de médecine
de Toulouse, etc.

PAUL BROCA
Agrégé à la Faculté de médecine de Paris
chirurgien des hôpitaux,
membre de l'Académie de médecine, etc.

ET

M. ÉMILE BEAU
Dessinateur.

Troisième partie

APPAREIL DE LA DIGESTION, APPAREIL SURRÉNAL,
REIN.

PARIS
VICTOR MASSON ET FILS
PLACE DE L'ÉCOLE-DE-MÉDECINE
1866

a sternum. *b. c*, les côtes. *d*, coupe des muscles des parois abdominales. *e*, épine iliaque antérieure et supérieure. *f*, symphyse pubienne.

1. diaphragme : ce muscle, situé à la réunion du tiers supérieur avec les deux tiers inférieurs du tronc, forme une cloison qui sépare la cavité thoracique de la cavité abdominale. 2-3, poumon gauche divisé en deux lobes. 4, 5, 6, poumon droit partagé en trois lobes. 7, plèvre costale. 7, le cœur, situé entre les deux poumons. Les poumons sont séparés l'un de l'autre par les médiastins, et renfermés dans une membrane séreuse, *la plèvre*, qui forme pour chacun d'eux un sac sans ouverture. Parties des côtés du sternum, 8, 9, les plèvres tapissent la face interne des côtes, les muscles, les vaisseaux et les nerfs intercostaux ; en bas, elles recouvrent la face supérieure du diaphragme ; en haut, elles se réfléchissent sous les premières côtes, et forment un cul-de-sac destiné à recevoir le sommet des poumons. Arrivées sur les côtés de la colonne vertébrale, les plèvres se réfléchissent d'arriere en avant pour atteindre la racine des poumons, en laissant entre elles un espace triangulaire, connu sous le nom de *médiastin postérieur*, qui renferme l'aorte, l'œsophage, la veine azygos, le canal thoracique, la partie supérieure de la trachée-artère, un grand nombre de ganglions lymphatiques et beaucoup de tissu cellulaire. Les plèvres viennent ensuite tapisser la partie postérieure du péricarde et des vaisseaux pulmonaires, la face convexe des poumons, leur sommet et leur base, en s'enfonçant profondément dans les scissures interlobaires ; puis elles recouvrent la face interne des poumons, la partie antérieure des vaisseaux pulmonaires, se réfléchissent sur les côtés du péricarde, et atteignent la partie postérieure du sternum et le point d'où nous les avons fait partir, en interceptant entre elles un espace 9'-10, connu sous le nom de *médiastin antérieur*, qui contient le thymus, le cœur et beaucoup de tissu cellulaire. 11-12, face supérieure du foie ; elle est divisée en deux portions inégales par un repli du péritoine 13, appelé *ligament falciforme* ou *ligament suspenseur du foie*. 14, veine ombilicale. 15, vésicule biliaire, située à la partie inférieure du foie. 16, estomac. 17, grande courbure. 18, petite tubérosite de l'estomac. 18', extrémité pylorique. 19, épiploon gastro-hépatique. 20-21, grand épiploon ; irrégulièrement quadrilatère, il est tendu à la manière d'une toile au-devant des intestins grêles. Le grand épiploon est formé de deux feuillets du péritoine, composés chacun de deux lames, l'une superficielle et l'autre profonde. Il présente un grand nombre de variétés : tantôt il est mince comme de la dentelle, d'autres fois il est pénétré d'une grande quantité de graisse : tantôt il est régulièrement tendu au-devant des intestins, d'autres fois il est replié sur lui-même ou déjeté de l'un à l'autre côté. 22-23, circonvolutions de l'intestin grêle, recouvertes par le grand épiploon. 24, S iliaque du colon. 25-30, péritoine. Le péritoine est une membrane séreuse qui revêt la face interne des parois de l'abdomen et les viscères contenus dans cette cavité. Nous tracerons plus tard le trajet si compliqué de cette membrane séreuse.

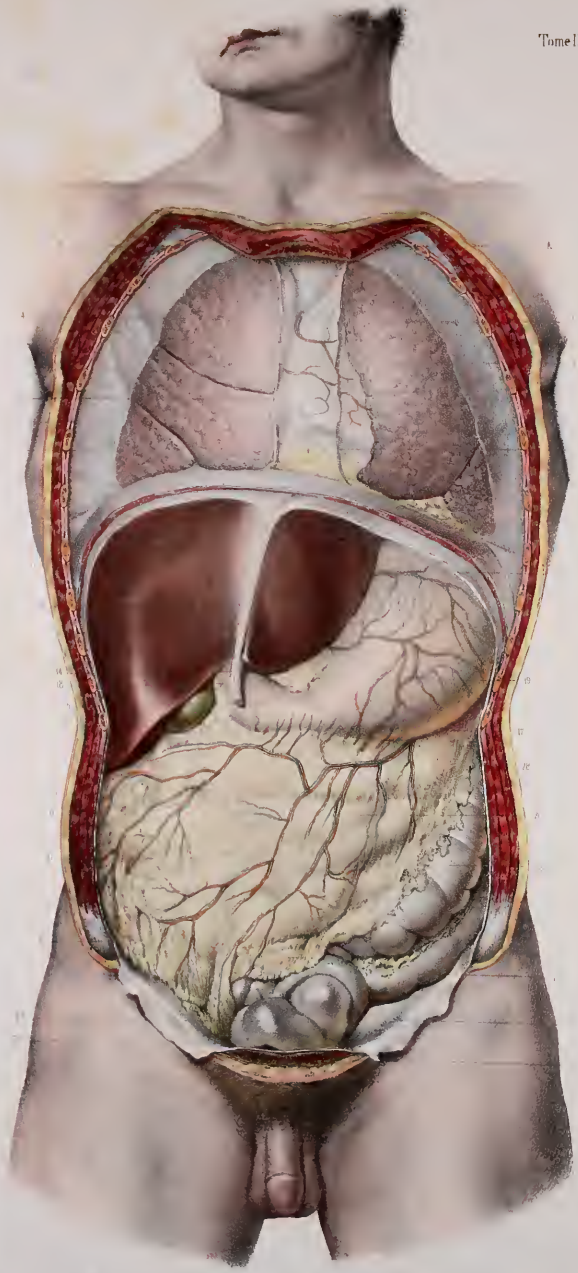

Lithographie Beau ad naturam

Imp. Chez Arius

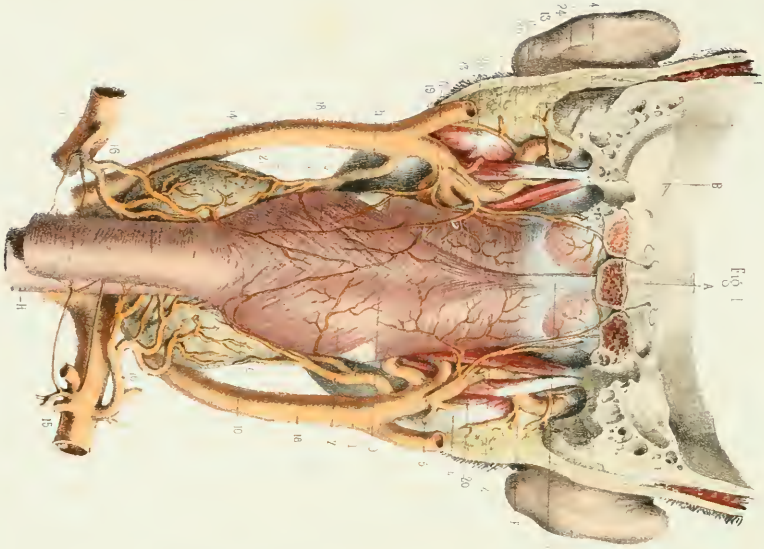

Fig. 1



Fig. 2

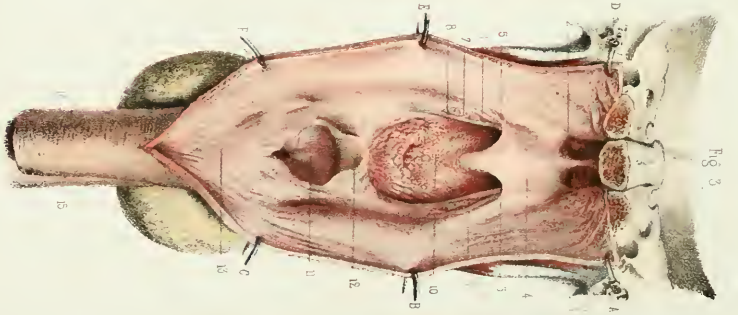

Fig. 3

Emile Beau ad naturam del.

Offic. litho Arnoux

PHARYNX.

Fig. 1 et 2. *a*, apophyse basilaire. *b*, rocher. *c*, apophyse mastoïde. *d*, apophyse styloïde. *e*, angle de la mâchoire. *f*, glande parotide. *g-g*, corps thyroïde. *i-i*, grandes cornes de l'os hyoïde. *j-j*, grandes cornes du cartilage thyroïde. *h*, trachée-artère.

1-10, pharynx. Le pharynx forme un demi-canal commun aux voies digestives et aux voies respiratoires. Il est situé au-devant de la colonne cervicale, derrière les fosses nasales, la bouche et le larynx, au-dessous de la base du crâne et au-dessus de l'œsophage avec lequel il se continue. La figure du pharynx est assez difficile à déterminer; on peut cependant le considérer comme ayant la forme d'un cylindre étroit à sa partie supérieure, renflé à sa partie moyenne, et considérablement rétréci à sa partie inférieure. La surface extérieure du pharynx répond, en arrière, aux muscles longs du cou, grands et petits droits postérieurs de la tête, dont elle est séparée par un tissu cellulaire fort lâche ; sur les côtés; elle est en rapport avec la glande parotide, les muscles styliens, les vaisseaux et nerfs du cou. 1-2, constricteur supérieur du pharynx. Ce muscle, quadrilatère, formant la partie supérieure du pharynx, s'insère au tiers inférieur du bord de l'aile interne de l'apophyse ptérygoïde, à l'aponévrose buccinato-pharyngienne, à l'extrémité postérieure de la ligne mylo-hyoïdienne, et sur les côtés de la base de la langue; quelques fibres naissent de la tubérosité maxillaire. De ces diverses insertions, les fibres charnues se recourbent d'avant en arrière ; les fibres supérieures, décrivant une espèce d'arcade, viennent s'insérer à l'aponévrose céphalo-pharyngienne, 3, qui se fixe à l'apophyse basilaire; les autres fibres, dirigées transversalement, se continuent, sans raphé intermédiaire, avec celle du côté opposé. 4, muqueuse pharyngienne. 5-6, constricteur moyen du pharynx. Ce muscle, de forme triangulaire, n'est distinct du constricteur supérieur que par le muscle stylo-pharyngien qui soulève son bord supérieur. Il s'insère, à la face supérieure, aux grandes et petites cornes de l'os hyoïde et au ligament stylo-hyoïdien. Nées de ces diverses insertions, les fibres charnues se portent en divergeant ; les fibres supérieures, obliques de bas en haut, viennent se fixer à l'aponévrose céphalo-pharyngienne : les fibres moyennes, transversalement dirigées, se continuent sans ligne de démarcation avec celles du côté opposé ; les fibres inférieures, obliques de haut en bas, recouvertes par le constricteur inférieur, s'entrecroisent d'avant en arrière, sur la ligne médiane, avec les fibres de ce muscle, et vont se continuer avec les fibres du constricteur inférieur du côté opposé. 7-8, constricteur inférieur du pharynx. Ce muscle s'insère aux bords supérieur et postérieur du cartilage thyroïde, à la ligne âpre ; il s'insère en outre à la partie externe du cartilage cricoïde. Nées de ces diverses insertions, les fibres charnues se dirigent de bas en haut, d'autant plus longues qu'on les examine plus supérieurement; les fibres supérieures viennent se fixer à l'aponévrose céphalo-pharyngienne; les autres fibres s'entrecroisent, 9, 10, sur la ligne médiane, et vont se continuer avec les fibres du muscle constricteur moyen du côté opposé. On rencontre assez souvent un petit muscle, 11, *petro-pharyngien*, qui naît de la face inférieure du rocher, et descend s'unir au constricteur inférieur. 12, muscle stylo-glosse. 13, muscle stylo-pharyngien. 14, œsophage. 15, artère sous-clavière; elle fournit quelques rameaux, 17, au pharynx. 18, artère carotide primitive. 19, artère carotide interne. 20, artère carotide externe. 21, artère thyroïdienne supérieure : elle envoie au pharynx une petite branche, 22, qui s'anastomose avec la pharyngienne inférieure. 23, artère pharyngienne inférieure ou descendante ; cette petite artère naît de la carotide externe, au niveau de la linguale, et se divise en deux branches : la branche inférieure s'anastomose avec le rameau pharyngien de la thyroïdienne supérieure ; la branche supérieure, 24, se porte au-devant de la carotide interne vers la base du crâne ; là, elle se divise en plusieurs rameaux qui se réfléchissent de haut en bas, et vont se terminer à la trompe d'Eustache et aux muscles du pharynx. L'artère pharyngienne fournit un *rameau méningé*, 25, qui naît quelquefois directement de la carotide externe, pénètre dans le crâne par le trou déchiré postérieur, et va se distribuer à la dure-mère.

Fig. 3. *a*, *b*, *c*, *d*, *e*, *f*, pharynx ouvert par sa partie postérieure. Il présente, en avant, plusieurs ouvertures. 1, 2, orifices postérieurs des fosses nasales. 3, cloison. 4, face supérieure du voile du palais. 5-5, isthme du gosier, divisé en deux arcades par la luette. 6, la luette. 7, amygdale. 8, pilier antérieur du voile du palais. 9, pilier postérieur. 10, base de la langue. 11, orifice supérieur du larynx. 12, épiglotte. 13, face postérieure du larynx. 14, œsophage. 15, trachée-artère.

PHARYNX.

Fig. 1. *a*, apophyse mastoïde. *b*, arcade zygomatique. *c*, conduit auditif. *d*, apophyse styloïde. *e*, aile externe de l'apophyse ptérygoïde, dont la partie inférieure a été enlevée. *f*, tubérosité maxillaire. *g*, mâchoire inférieure. *h*, os hyoïde. *h'*, grande corne de l'os hyoïde. *i*, membrane thyro-hyoïdienne. *j*, cartilage thyroïde. *k*, cartilage cricoïde. *l*, premier anneau de la trachée. *m*, muscles de la région sous-hyoïdienne. *n*, trachée. *o*, corps thyroïde.

1, muscle péristaphylin interne. 2, muscle péristaphylin externe. 3, membrane muqueuse pharyngienne. 4, stylo-glosse. Ce muscle, de forme arrondie, naît de la base de l'apophyse styloïde par des fibres aponévrotiques, et se porte en bas, en dedans et en avant. Parvenu au bord de la langue, il s'aplatit et devient triangulaire. 5, stylo-pharyngien. Ce muscle, né de la crête vaginale de l'apophyse styloïde, se porte en bas et en dedans, pénètre dans le pharynx, entre le constricteur moyen et le constricteur supérieur, et vient s'épanouir sous la membrane muqueuse. 6, 7, muscle constricteur supérieur du pharynx. 8, aponévrose buccinato-pharyngienne; elle s'étend de l'apophyse ptérygoïde à l'arcade alvéolaire inférieure. 9, muscle buccinateur. 10, muscle constricteur moyen du pharynx. 11, muscle hyo-glosse. Ce muscle s'insère au corps de l'os hyoïde et aux grandes cornes; les fibres charnues se portent parallèlement en haut, pour se terminer sur les côtés de la langue, entre les muscles stylo-glosse et lingual. 12, muscle génio-glosse. 13, muscle constricteur inférieur du pharynx. 14, muscle crico-thyroïdien. 15, œsophage.

Fig. 2. Coupe médiane verticale de la tête et du cou. *a*, voûte orbitaire. *b*, fosse moyenne du crâne. *c*, rocher. *d*, fosse inférieure du crâne. *e-f*, canal vertébral. *g-h*, corps des vertèbres. *i-j*, apophyses épineuses des vertèbres. *k*, racine du nez. *l*, lobule du nez. *m*, apophyse palatine. *n*, symphyse du menton. *o*, os hyoïde. *p*, sternum.

1-2, cavité du pharynx. 3, cornet et méat supérieurs. 4, cornet et méat moyens. 5, cornet et méat inférieurs. 6, trompe d'Eustache. 7, voûte palatine. 8, la luette. 9, amygdale. 10, pilier postérieur du voile du palais. 11, pilier antérieur. 12, muscle génio-glosse, qui s'épanouit à la surface de la langue. 13, orifice supérieur du larynx. 14, épiglotte. 15, la glotte. 16, cavité de la trachée-artère. 17, corps thyroïde. 18, muscles de la région sous-hyoïdienne.

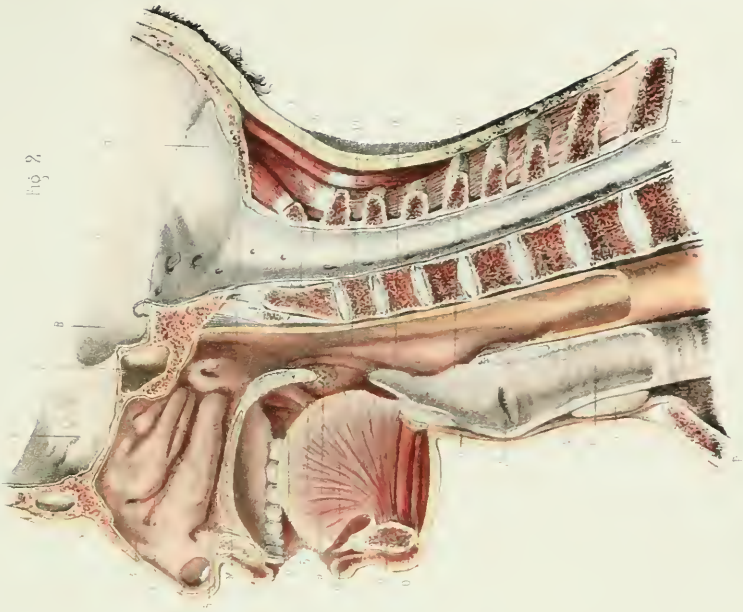

Fig 2

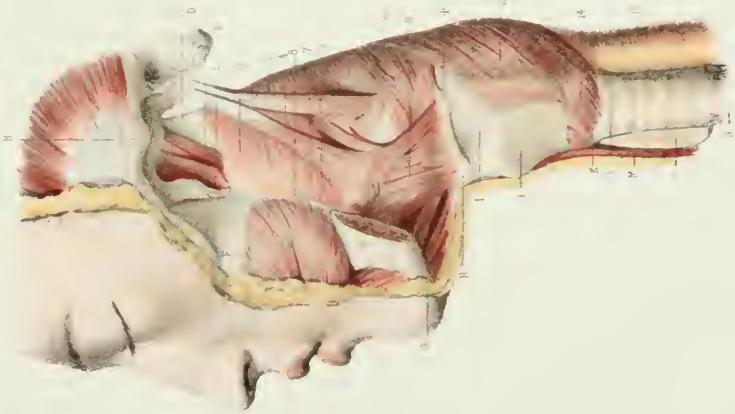

Fig 1

Emile Renaud Gaudin lith

Offic. Litho. A

Fig. 1.

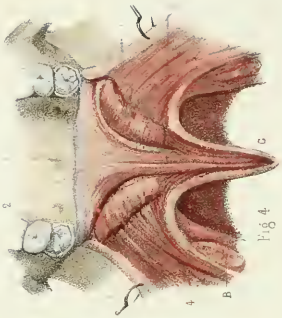

Fig. 4

Fig. 2.

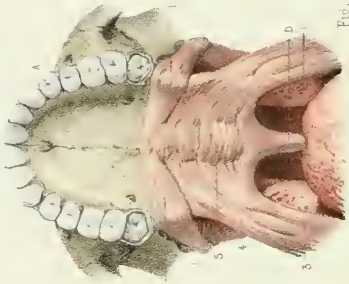

Fig. 3.

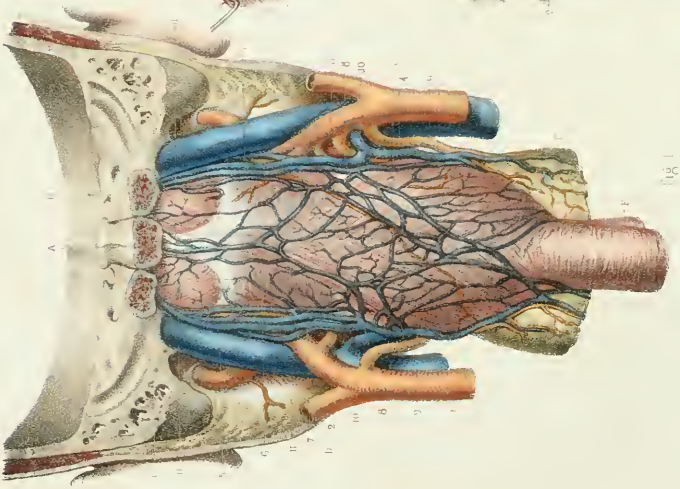

Fig. 1

Emile Beau ad naturem del.

Offic. Litho Auguste Bry

VEINES DU PHARYNX.

Fig. I. A, Apophyse basilaire; B, rocher; C, apophyse mastoïde; D, angle de la mâchoire; E, œsophage; F, trachée; G, corps thyroïde; H, parotide vue en arrière.

1, Artère carotide primitive, 2, carotide interne coupée près de son origine; 3, artère carotide externe située *en dedans* de la précédente, et contournant en pas de vis la veine jugulaire interne; 4, artère thyroïdienne supérieure; 5, 5; veine jugulaire interne.

Les veines du pharynx sont très variables; non seulement leur disposition change sur les différents sujets, mais encore il est rare qu'elle soit la même à droite et à gauche.

On trouve en arrière des muscles constricteurs un réseau de veines anastomosées qui communiquent largement d'un côté à l'autre de la ligne médiane; c'est le *plexus veineux pharyngien*, 6, 6, 6. Les veines qui le constituent vont se jeter dans des troncs veineux plus considérables, 7, 7, qui se réunissent bientôt en un tronc commun pour former 8, 8, la veine pharyngienne inférieure. Celle-ci se jette ordinairement dans la jugulaire interne; mais elle aboutit quelquefois à la veine faciale ou à la veine thyroïdienne inférieure : c'est cette dernière disposition qui existe sur la figure; 9, 9, veines thyroïdiennes supérieures; 10, tronc veineux formé par la réunion des veines thyroïdienne supérieure et pharyngienne inférieure, aboutissant à la jugulaire interne.

Supérieurement, 11, 11, le plexus pharyngien se prolonge sous la base du crâne, où il reçoit les veines vidiennes et ptérygo-palatines, ainsi que quelques veines méningées.

VOILE DU PALAIS.

Fig. II. *Muscles de la face postéro-supérieure du voile du palais.*

A, Apophyse basilaire; B, rocher; C, C, pharynx fendu en arrière, ses deux moitiés sont écartées avec des crochets; D, narines postérieures; E, E, trompe d'Eustache; F, épiglotte; G, amygdales; H, pilier antérieur du voile du palais; I, luette; K, face dorsale de la langue.

1 Muscle péristaphylin interne; 2, entrecroisement des deux muscles péristaphylins internes sur la face postérieure du voile, 3, muscle péristaphylin externe; 4, réflexion de ce muscle sous le crochet de l'aile interne de l'apophyse ptérygoïde; 5, 5, muscle pharyngo-staphylin formant le pilier postérieur du voile.

Fig. III. *Muscles de la face antéro-inférieure du voile du palais*

A Voûte palatine; B, base de la langue; C, amygdale; D, luette; E, saillie formée par le crochet de l'aile interne de l'apophyse ptérygoïde.

1, Portion verticale du muscle péristaphylin externe, vue en raccourci. — Au niveau du crochet de l'aile interne de l'apophyse ptérygoïde, ce muscle s'épanouit en une membrane aponévrotique resplendissante, 2, qui se réfléchit à angle droit sous le crochet, et qui, devenue horizontale, se confond avec les bords latéraux de l'aponévrose du voile du palais, 3, muscle glosso-staphylin; 4, muscle pharyngo-staphylin; au-dessus de l'amygdale, ces deux muscles forment un plan non interrompu qui est placé immédiatement au-dessous de la couche glandulense antérieure. Sur la ligne médiane ils l'entrecroisent avec leurs homologues : cet entrecroisement, 5, est soulevé longitudinalement par le muscle palato-staphylin.

Fig. IV. *Muscles palato-staphylins vus en avant.*

A. Voûte palatine; B, amygdales; C, luette fortement tirée en arrière.

Une incision longitudinale médiane, pratiquée sur la couche musculaire superficielle, a permis de séparer cette couche de la suivante; les deux lambeaux détachés par la dissection sont rejetés sur les côtés, 1, 1, pour permettre de voir les muscles palato-staphylins. Ces muscles s'insèrent en haut et en avant, 2, sur le bord postérieur de l'aponévrose du voile du palais. Au niveau de cette insertion, ils sont élargis et aplatis; à mesure qu'ils descendent dans l'épaisseur du voile, ils deviennent plus étroits, plus épais, et constituent bientôt deux petits cylindres exactement juxtaposés sur la ligne médiane, 3; ils se continuent jusqu'au sommet de la luette. A la base de la luette, ils sont renforcés par des fibres du glosso-staphylin, qui se recourbent de haut en bas et de dehors en dedans pour devenir verticales, 4.

Fig. V. *Lymphatiques de la face antéro-inférieure du voile du palais* (d'après une pièce injectée par M. Sappey).

Enfant nouveau-né. — Deux diamètres.

Les lymphatiques forment un réseau superficiel d'une richesse extrême : la luette et la partie moyenne du voile en sont littéralement couverts. Les troncs qui en naissent deviennent sous-muqueux sur les parties latérales du voile, et vont se jeter dans les ganglions qui occupent l'angle de la mâchoire.

ARTÈRES ET GLANDES PALATINES ET LABIALES.

Fig. 1. *Artères et glandes palatines.* — A, bord libre de la lèvre supérieure ; B, B, B, arcade dentaire supérieure ; C, base de la langue ; D, D, amygdales ; E, luette ; F, voile du palais, G, pilier postérieur.

1, glandules palatines formant une couche non interrompue, épaisse de deux à quatre millimètres ; 2, 2, artère palatine supérieure. Cette artère, venue de la maxillaire interne, parcourt le canal palatin postérieur, puis se réfléchit horizontalement au sortir de ce canal, et se dirige en avant, immédiatement appliquée sur la face inférieure de la voûte palatine : elle fournit dans son trajet des branches externes, 3, 3, destinées aux gencives, et des branches internes, 4, destinées aux glandes palatines et à la muqueuse correspondante ; elle se termine, 5, au niveau du canal palatin antérieur, en s'anastomosant avec la branche terminale de l'artère sphéno-palatine. — 6, petite artère venue de la palatine inférieure ; branche de la faciale, perforant le voile du palais au niveau de sa base, et se distribuant à la face superficielle de l'amygdale.

Fig. 2. *Artères et glandes labiales.* — Les lèvres sont vues en arrière, la muqueuse est enlevée ; A, ouverture buccale ; B, commissure gauche ; C, commissure droite ; D, bord adhérent de la lèvre inférieure ; F, bord adhérent de la lèvre supérieure.

1, 1, tronc de l'artère faciale, 2, artère coronaire labiale inférieure ; cette artère se rapproche du bord libre de la lèvre, décrit quelques flexuosités et s'anastomose en arcade avec son homologue ; 3, artère coronaire labiale supérieure présentant la même disposition, 4, 4, glandes labiales inférieures, toutes situées au dessous de l'arcade artérielle inférieure, 5, 5, glandes labiales supérieures, toutes situées au-dessus de l'arcade supérieure.

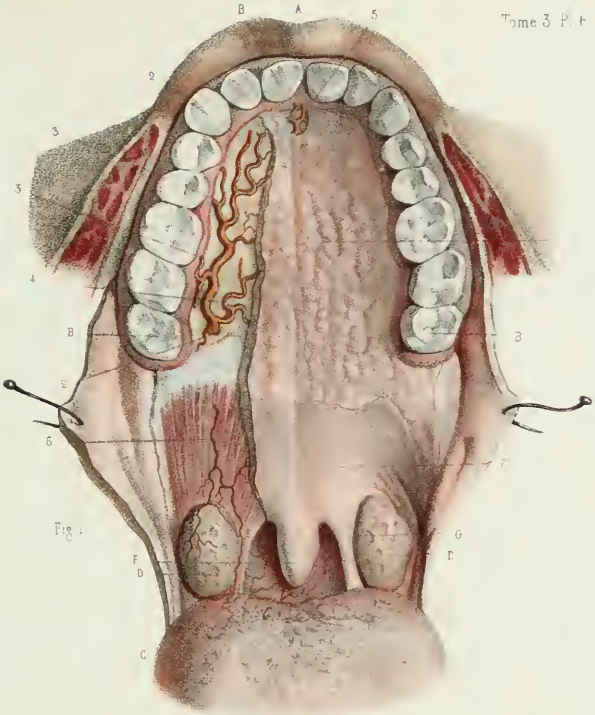

Fig 1

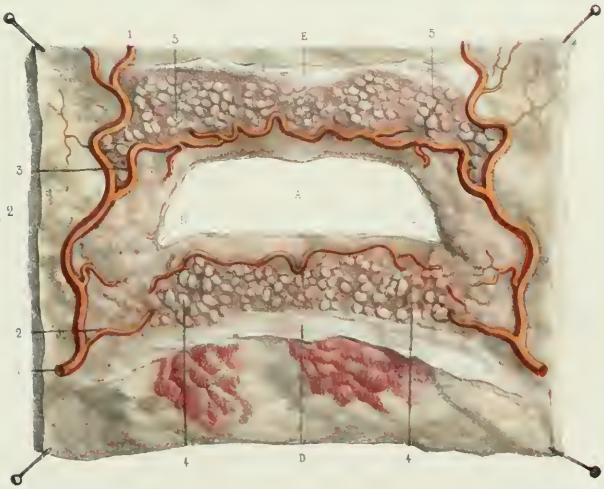

Fig 2

Emile Beau... del.

Offt. Lith. Auguste Fr...

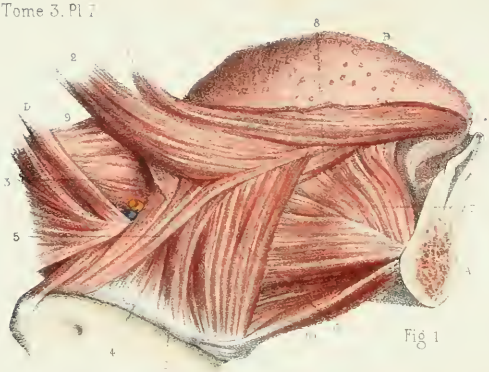

Fig 1

Fig 6

Fig 2

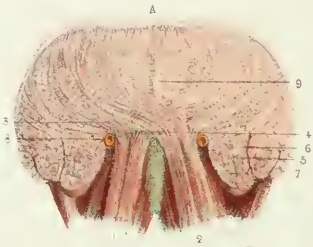

Fig 5.

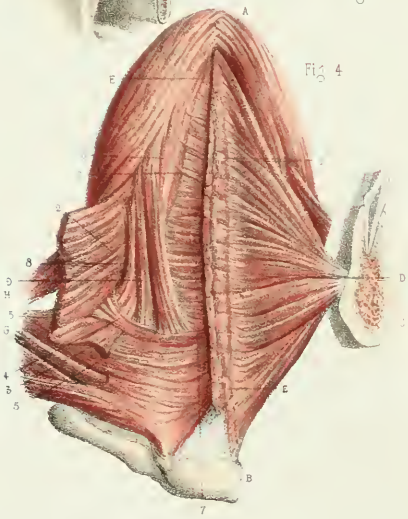

Fig 4

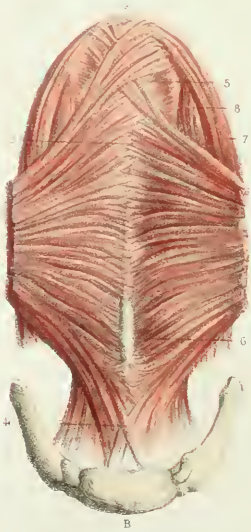

Fig 3

Emile Beau ad naturam del

Offic Litho Auguste Bry

STRUCTURE DE LA LANGUE.

Fig. I. *Muscles extrinsèques de la langue.* A, Symphyse du menton; B, face dorsale de la langue ; C, os hyoïde ; D, muscle stylo-hyoïdien.

1, Muscle *glosso-staphylin* aboutissant au bord de la langue et formant jusqu'à sa pointe un faisceau aplati de fibres longitudinales ; 2, *muscle styloglosse;* la plupart des fibres de ce muscle deviennent longitudinales ; et, placées sous la muqueuse, elles se prolongent jusqu'à la pointe de la langue en se confondant avec le bord inférieur du faisceau précédent ; mais un faisceau, 3, qui s'en détache au niveau de la base de la langue, traverse le muscle hyoglosse, devient profond, et va s'unir aux fibres linguales du constricteur supérieur du pharynx (*voy.* fig. IV, 4 et 5) ; 4, *muscle hyoglosse.* Ce muscle se compose de trois faisceaux secondaires. Le plus superficiel, ou *cératoglosse*, 5, s'insère sur le sommet de la grande corne et se dirige obliquement en avant en devenant plus large et plus mince ; parvenu sous le bord inférieur du styloglosse, il finit par se confondre avec ce dernier muscle en devenant longitudinal comme lui ; on peut suivre ses fibres jusqu'à la pointe de la langue. Le second faisceau de l'hyoglosse, ou *basioglosse*, 6, est le plus volumineux des trois ; il s'insère sur le corps de l'os hyoïde et sur les deux tiers internes de la grande corne. Beaucoup moins oblique que le précédent, il s'enfonce dans l'épaisseur de la langue entre les fibres longitudinales du styloglosse et le muscle lingual profond qui sera décrit plus bas. Le troisième faisceau de l'hyoglosse, ou *chondroglosse*, est le plus profond et le moins volumineux des trois. Né de la petite corne de l'hyoïde, il est séparé du précédent par le faisceau profond du muscle styloglosse (*voy.* fig. IV, 4) ; puis il s'infléchit en avant et contribue à former le muscle lingual. 7, muscle *génioglosse.* Ce muscle doit être étudié sur la figure II. C'est le plus interne des muscles de la langue ; il est séparé de l'hyoglosse par le muscle lingual profond ; 8, partie du muscle lingual profond ; 9, faisceau lingual du muscle constricteur supérieur du pharynx (*voy.* fig IV, 5).

Fig. II. *Coupe médiane antéro-postérieure de la langue.*

A, Symphyse du menton ; B, épiglotte ; C, corps de l'os hyoïde.

1, Raphé médian de la langue, ou *cartilage de Blandin.* C'est une lame d'un blanc légèrement jaunâtre, épaisse, assez dure, qui est placée verticalement sur la ligne médiane de la langue, entre les deux muscles génio-glosses. Son extrémité antérieure se termine en pointe et ne peut être suivie jusqu'au bout de la langue. Son bord supérieur disparaît au milieu des fibres musculaires ; son bord inférieur est libre en arrière et fait saillie entre les deux muscles génioglosses.

2, Muscle *génioglosse.* Ce muscle s'insère d'une part sur l'apophyse géni supérieure par un tendon fort court. De là il s'épanouit en éventail. Ses fibres postérieures et inférieures, 3, vont s'implanter sur le corps de l'os hyoïde ; ses fibres antérieures, 4, se recourbent en avant et prennent une direction horizontale ; ses fibres moyennes, qui sont les plus nombreuses, pénètrent perpendiculairement dans l'épaisseur de la langue ; 5, fibres longitudinales superficielles de la langue placées sous la muqueuse et entrelacées avec les fibres verticales et transversales ; 6, fibres verticales de la langue disposées en séries parallèles que séparent des plans de fibres transversales.

Fig. III. *Face inférieure de la langue.* Les deux muscles génioglosses sont séparés, et l'on voit leur entrecroisement.

A, Pointe de la langue ; B, os hyoïde.

1, 2, Muscles génioglosses attirés en dehors et coupés près de leur insertion à la mâchoire. Les fibres internes de ces muscles se divisent en petits faisceaux qui s'entre-croisent d'un côté à l'autre de la ligne médiane, 3, 3 ; cet entrecroisement est surtout manifeste en arrière, 4, par les fibres hyoïdiennes, et en avant, 5, par les fibres de la pointe de la langue. Il y a cependant un point où il semble manquer ; c'est à l'union du tiers postérieur avec le tiers moyen de la langue ; là, en effet, le bord inférieur du cartilage de Blandin est libre entre les deux génioglosses, 6.

7, Faisceaux longitudinaux des bords de la langue provenant surtout des muscles styloglosses ; 8, muscle lingual profond.

Fig. IV, *Face inférieure de la langue.* Le muscle génioglosse gauche est écarté ; le génioglosse droit est coupé à son entrée dans l'épaisseur de la langue. A, Pointe de la langue; B, os hyoïde ; C, symphyse du menton ; D, muscle génioglosse droit ; E, E, coupe du génioglosse droit ; F, ligne d'entrecroisement des muscles génioglosses ; G, muscle stylo-hyoïdien ; H, muscle styloglosse.

1, Muscle hyoglosse détaché de l'os hyoïde, écarté en dehors et vu par sa face interne. 2, Faisceau moyen ou basioglosse de ce muscle, pénétrant dans l'épaisseur de la langue. 3, Faisceau profond ou chondroglosse, se plaçant en dedans du précédent, et devenant longitudinal pour se confondre avec le muscle lingual profond. 4, Faisceau profond du muscle styloglosse, séparant les deux faisceaux précédents et donnant des fibres qui se confondent avec le faisceau lingual du constricteur du pharynx. 5, Faisceau lingual fourni par le constricteur supérieur du pharynx, cachant l'extrémité postérieure du lingual profond. 6, *Muscle lingual profond*, composé de trois ordres de fibres longitudinales ; les plus internes, 7, 7, sont dues à la réflexion des fibres les plus externes du génioglosse ; les plus externes, 8, proviennent du muscle chondroglosse ; enfin les moyennes 9, qui seront étudiées plus loin (*voy.* pl. VII *bis*, fig. I), sont fournies par le faisceau lingual du constricteur du pharynx.

Fig. V. *Coupe transversale de la langue à sa partie moyenne.* A, Face dorsale de la langue ; 1 et 2, muscles génioglosses ; leurs faisceaux externes, 3, s'infléchissent en dehors en pénétrant dans la langue, puis se relèvent pour prendre une direction verticale ; leurs faisceaux internes, 4, s'entre-croisent d'un côté à l'autre de la ligne médiane, après quoi ils se comportent comme les précédents. 5, Coupe du muscle lingual profond. 6, Coupe du muscle hyoglosse. 7, Coupe du muscle styloglosse 8, Coupe de l'artère linguale. 9, Raphé médian de la langue.

Fig. VI. *Coupe transversale de la langue près de sa pointe.* 1, 1, 1, Muqueuse linguale enveloppant les muscles de toutes parts. 2, Coupe des muscles génioglosses dont les fibres sont ici devenues longitudinales. 3, Coupe du faisceau latéral des fibres longitudinales ; ce faisceau est formé par l'union, à leur partie antérieure, des muscles stylo-glosso-staphylin, cératoglosse et lingual profond.

STRUCTURE DE LA LANGUE.

Fig. I. *Muscle pharyngoglosse* (faisceau lingual du constricteur supérieur du pharynx), A, symphyse du menton ; B, os hyoïde ; C, dents molaires supérieures ; D, fragment du maxillaire inférieur qui supporte la dent de sagesse ; E, muscle buccinateur ; F, raphé buccinato-pharyngien ; G, stylo-hyoïdien coupé ; H, constricteur moyen coupé ; I, muscle styloglosse coupé ; J, muscle hyoglosse détaché de ses insertions hyoïdiennes et relevé avec un crochet.

1, Muscle constricteur supérieur du pharynx ; 2, *faisceau pharyngoglosse*. Ce faisceau aplati passe en dehors de l'amygdale, et en dedans du muscle styloglosse, puis s'incurve légèrement en avant, et, parvenu au-dessous du muscle hyoglosse, se termine en donnant trois ordres de fibres. Les plus externes, déjà montrées sur la planche précédente (fig. 1, 9 ; fig. 4, 5, 5) s'unissent au faisceau profond du muscle styloglosse, et vont se confondre avec les fibres les plus externes du génioglosse correspondant ; ces fibres, 3, ne font donc que traverser la langue en formant une espèce de *sangle* à concavité postérieure et supérieure, qui peut, en se redressant, comprimer latéralement la langue. Les fibres de la seconde couche du pharyngoglosse se réfléchissent successivement d'arrière en avant, 4, deviennent horizontales, et donnent naissance au faisceau moyen du muscle lingual profond. Leur réflexion s'opère au niveau de l'os hyoïde, bien en arrière du bord antérieur de la sangle ; de telle sorte que, disséqué d'avant en arrière, le muscle lingual profond disparaît derrière la sangle (*voy.* pl. 7, fig. IV, 9) avant de cesser d'être longitudinal ; c'est ce qui a fait croire à quelques anatomistes qu'il allait s'insérer sur l'os hyoïde. Enfin, les fibres les plus internes du pharyngoglosse se dirigent en dedans et atteignent le raphé lingual (*voy.* plus bas fig. III).

Fig. II. *Face supérieure de la langue*. — Le voile du palais est fendu sur la ligne médiane. Les deux moitiés de ce voile et la partie adjacente de la paroi latérale du pharynx sont attirées en dehors.

A, muqueuse de la pointe de la langue ; B, grande corne de l'os hyoïde ; C, union de la grande corne avec le corps indiquant le niveau de la petite corne ; D, épiglotte ; E, amygdale gauche, non disséquée, vue par sa face libre et conservant ses rapports avec la muqueuse voisine ; F, amygdale droite disséquée, retournée en dehors, et vue par sa face profonde, dans le but de laisser voir l'extrémité supérieure du muscle amygdaloglosse ; G, muscle glosso-staphylin, devenant longitudinal sur le bord de la langue ; H, muscle pharyngoglosse se dirigeant vers la face inférieure de la langue.

1, *Muscle lingual superficiel* ou *longitudinal supérieur*. — Ce muscle prend naissance en arrière, 2, sur la petite corne de l'os hyoïde ; il chemine horizontalement le long des bords de la langue, s'élargit en s'amincissant à mesure qu'il s'avance vers la pointe, et va s'unir par son bord, 3, avec le bord supérieur du muscle glosso-staphylin. Il complète ainsi une espèce de gouttière superficielle de fibres longitudinales, qui embrasse le bord de la moitié antérieure de la langue, et qui est formée de haut en bas par les muscles lingual superficiel, glosso-staphylin, styloglosse et cératoglosse ; tout en avant, le muscle lingual profond vient se joindre aux muscles précédents (*voy.* pl. 7, fig. IV). Le bord interne du muscle lingual superficiel envoie en dedans des fibres légèrement obliques, dont les unes, 4, restent sous-muqueuses, tandis que d'autres s'enfoncent sous les faisceaux du muscle glosso-épiglottique.

Entre les deux muscles linguaux superficiels on trouve, sous la muqueuse de la base de la langue, un faisceau médian terminé en pointe en arrière, et épanoui en éventail en avant ; c'est le muscle *glosso-épiglottique*. Le sommet de ce muscle, 5, se termine à une espèce de tendon jaune et élastique, qui va s'insérer sur la ligne médiane de la face antérieure de l'épiglotte ; en avant, ses fibres vont, en divergeant, s'entre-croiser avec les fibres des linguaux superficiels. Bientôt la multiplicité de ces entrecroisements ne permet plus de distinguer les fibres qui appartiennent à chacun de ces muscles ; il en résulte un plan superficiel de muscles plus ou moins obliques, dont la direction cependant n'est pas loin d'être antéro-postérieure. Un grand nombre de ces fibres viennent s'implanter obliquement sur la face profonde de la muqueuse ; ce qui en rend la dissection fort difficile, surtout en arrière, où ces fibres n'arrivent à la muqueuse qu'en s'engageant entre les glandules de la base de la langue.

6, *Muscle amygdaloglosse*. — Ce muscle, situé immédiatement sous la muqueuse, entre le bord de la langue et le bord inférieur de l'amygdale, forme un plan mince large de 1 centimètre 1/2 environ. Il est formé par des fibres transversales qui s'engagent sous l'amygdale ; en disséquant et relevant cette glande, on voit que les fibres de l'amygdaloglosse sont appliquées immédiatement sur sa face externe. On peut les suivre jusqu'au niveau de son tiers supérieur ; mais là on les voit se perdre dans la portion de l'aponévrose pharyngienne qui limite en dehors la partie supérieure de l'amygdale. Dans la partie ascendante de son trajet, le muscle amygdaloglosse est en rapport immédiat avec le pharyngoglosse (*voy.* fig. III), dont il est bien distinct par la direction complétement transversale de ses fibres. En dedans, 7, l'amygdaloglosse pénètre dans l'épaisseur de la langue en passant sous le muscle lingual superficiel, et ses fibres, toujours transversales, peuvent être suivies jusque sur la ligne médiane, où elles s'entre-croisent.

Fig. III. *Coupe de la base de la langue au niveau de l'isthme du gosier*. — La figure représente la surface de la coupe sur le segment antérieur. A, face postérieure du voile ; B, amygdale ; C, pilier antérieur ; D, partie supérieure du pilier postérieur ; E, muqueuse de la base de la langue.

1, Muscle styloglosse ; 2, hyoglosse ; 3, génioglosse ; 4, raphé lingual ; 5, coupe du muscle lingual superficiel ; 6, coupe du muscle lingual profond ; 7, muscle *pharyngoglosse* ou faisceau lingual du constricteur supérieur du pharynx. Ce muscle, dont l'épaisseur est un peu exagérée sur la figure, se continue par ses fibres externes avec le muscle génioglosse, tandis que ses fibres internes parviennent jusqu'à la ligne médiane, où elles s'entre-croisent. Il forme ainsi une espèce de sangle dont la concavité embrasse toute la langue ; 8, muscle *amygdaloglosse*, d'abord placé en dedans du précédent, puis s'en séparant pour se porter transversalement en dedans. Ses fibres passent sous le lingual superficiel, et vont s'entre-croiser sur la ligne médiane.

Fig. IV. *Glande de Blandin* (dite par erreur *glande de Nühn*). A, mâchoire inférieure vue en raccourci ; B, face postérieure des dents incisives ; C, pointe de la langue attirée en haut.

1, Frein de la langue ; 2, muqueuse du plancher de la bouche, soulevée irrégulièrement par la glande sublinguale ; 3, glande de Blandin. Cette glande, grosse comme une noisette, est située dans l'épaisseur de la langue, près de la pointe de cette organe ; elle est entourée de toutes parts par les fibres musculaires. L'artère ranine, 4, et le nerf lingual, 5, longent son bord interne et lui envoient un grand nombre de petits rameaux. Cette glande est formée par une agglomération de glandes indépendantes les unes des autres ; chacune d'elles possède un petit conduit excréteur qui vient s'ouvrir à la surface de la muqueuse, 6, 6, entre le frein et la frange sublinguale ou *plica fimbriaca*, 7, 7.

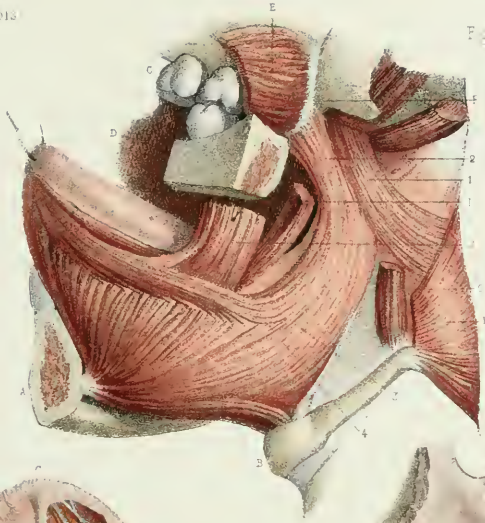

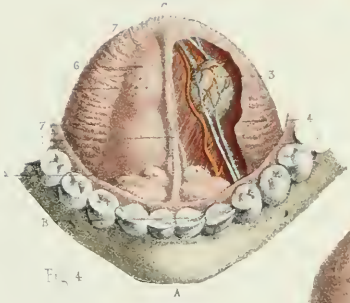

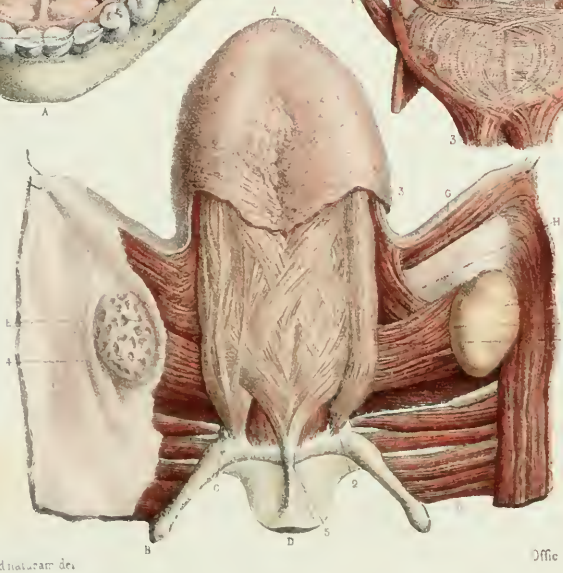

Emile Beau ad naturam del.

Offic Litho Auguste Bry

Tome 3 Pl I ter

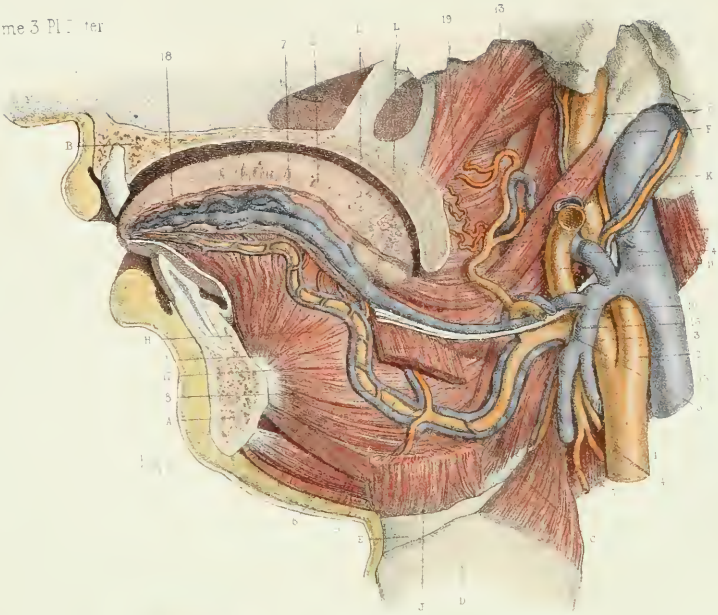

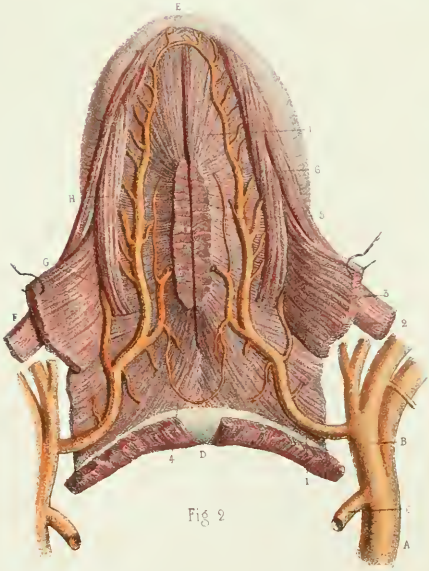

Fig 2

Fig 3

Emile Beau ad naturam del

Offic Litho Auguste Bry

VAISSEAUX DE LA LANGUE.

Fig. I. *Artères et veines de la langue.*

A, coupe de la mâchoire inférieure ; B, coupe de la mâchoire supérieure; C, grande corne de l'os hyoïde; D, cartilage thyroïde; E, membrane thyro-thyoïdienne ; F, apophyse styloïde; G, face dorsale de la langue; H, muscle génioglosse ; J, J, muscle hyoglosse coupé pour laisser voir le passage de l'artère linguale; K, muscle styloglosse; L, L, deux petites glandes sous-muqueuses situées sur les parties latérales de la base de la langue.

1, artère carotide primitive; 2, 2, artère carotide interne; 3, artère carotide externe; 4, tronc de la carotide externe coupé ; sur ce sujet, la bifurcation de la carotide primitive s'opère plus haut que de coutume; il en résulte que la carotide externe est très-courte, que l'artère linguale et l'artère faciale naissent par un tronc commun, 5, et que l'artère linguale, au lieu de se diriger en haut à son origine, est obligée de descendre pour reprendre sa situation normale au-dessus de la grande corne de l'os hyoïde; 6, 6, *artère linguale* ; cette artère est horizontale le long du bord supérieur de la grande corne de l'os hyoïde; à ce niveau, elle passe immédiatement au-dessous du muscle hyoglosse, puis elle redevient ascendante, gagne la face inférieure de la langue et redevient de nouveau horizontale, 7, en prenant le nom d'*artère ranine*. Dans son trajet, l'artère linguale fournit deux branches principales qui ont reçu des noms particuliers; ce sont : l'artère *dorsale de la langue*, 8, et l'artère *sublinguale*, 9. Cette dernière artère, destinée surtout à la glande sublinguale, a été coupée près de son origine, lorsque cette glande a été enlevée par la dissection.

10, artère faciale ou maxillaire externe, naissant d'un tronc commun avec la linguale, et coupée près de son origine ; 11, artère palatine inférieure, branche de la précédente ; 12, vaisseau pharyngien; 13, rameau palatin proprement dit, ou mieux staphylin; 14, artère thyroïdienne supérieure.

15, veine jugulaire interne; 16, veine faciale, attirée en bas et en arrière pour laisser voir le reste de la préparation. Cette veine, au moment de se jeter dans la jugulaire interne, reçoit ordinairement les veines de la langue.

17, *veines linguales profondes*, ou veines satellites de l'artère linguale; ces petites veines, au nombre de deux de chaque côté, accompagnent exactement l'artère dans ses flexuosités, et l'enlacent par leurs anastomoses transversales; 18, *veines ranines*; ces veines, comparables aux veines superficielles des membres, n'accompagnent aucune artère, elles sont beaucoup plus volumineuses que les précédentes; placées immédiatement sous la muqueuse dans la plus grande partie de leur trajet, elles occupent en avant la face inférieure, et plus en arrière le bord de la langue; au nombre de deux ou trois de chaque côté, elles décrivent des flexuosités très-étendues, s'anastomosent largement entre elles, et, parvenues sur les côtés de la base de la langue, se réunissent en un tronc commun, 19. Ce tronc s'accole au nerf lingual, passe en dehors du muscle hyoglosse, et va se jeter le plus souvent dans la veine faciale.

Fig. II. *Distribution des artères à la face inférieure de la langue.*

A, carotide primitive; B, carotide externe; C, thyroïdienne supérieure; D, os hyoïde; E, pointe de la langue ; F, styloglosse ; G, hyoglosse détaché de l'os hyoïde et attiré en haut et en dehors ; H, muscle lingual profond; I, muscles génioglosses coupés.

1, artère linguale; 2, origine de l'artère dorsale de la langue. Cette artère, ascendante dans la première partie de son trajet, monte entre l'hyoglosse et le lingual profond pour atteindre les bords de la base de la langue (*voy.* fig. III); 3, artère sublinguale coupée à peu de distance de son origine; 4, rameau hyoïdien provenant tantôt de cette artère et tantôt du tronc même de la linguale; ce rameau se dirige en bas vers le corps de l'os hyoïde, puis se recourbe en dedans et s'anastomose en arcade avec son homologue, au-devant des insertions hyoïdiennes des muscles génioglosses ; 5, artère du filet, naissant du rameau sublingual, et gagnant le frein de la langue; 6, artère ranine ; cette artère, profondément placée dans l'épaisseur de la langue, occupe le fond du sillon qui sépare le muscle génioglosse du muscle lingual profond ; elle parcourt ce sillon dans toute sa longueur et s'anastomose en arcade avec son homologue, près de la pointe de la langue. Presque tous les rameaux que fournit cette artère naissent de son côté supérieur et externe; ils sont nombreux et pénètrent dans la substance de la langue, où ils se distribuent.

Fig. III. *Artères dorsales de la langue.*

A, muqueuse linguale ; B, V lingual; C, ouverture supérieure du larynx ; D, épiglotte ; E, amygdale attirée en dehors ; F, muscle glosso-staphylin.

1, artère linguale; 2, portion verticale de l'artère dorsale de la langue ; parvenue sur les côtés de la base de la langue, cette artère passe en dedans du muscle glosso-staphylin, se réfléchit et devient à la fois transversale et horizontale; elle se place dans l'épaisseur de la couche musculaire la plus superficielle de la base de la langue, et s'anastomose avec son homologue par une ou deux arcades transversales, 3, 3. Les artères du dos de la langue proviennent de ces arcades ; les unes s'enfoncent dans l'épaisseur de la langue ; d'autres se dirigent en avant et parviennent obliquement à la muqueuse, en avant du V lingual; d'autres enfin gagnent directement la muqueuse de la base de la langue, et se distribuent principalement dans les glandules de cette muqueuse.

MEMBRANE MUQUEUSE DE LA LANGUE.

Fig. I. A, le pharynx ouvert en arrière sur la ligne médiane ; B, face postérieure du larynx soulevant la muqueuse du pharynx et les glandules qui s'y trouvent ; C, ouverture supérieure du larynx ; D, épiglotte ; E, E, amygdales.

1, repli glosso-épiglottique médian ; 2, 2, fossettes glosso-épiglottiques, limitées en dedans par le repli précédent, en dehors par les replis glosso-épiglottiques latéraux ; ceux-ci, 3, 3, ont été en partie effacés sur la préparation par suite de la distension de la muqueuse.

La face dorsale de la langue est divisée en deux régions bien distinctes par une ligne anguleuse qui porte le nom de V lingual, 4, 4, 4. En avant de ce V, il n'y a que des papilles, en arrière il n'y a que des glandes. La région postérieure, ou *base de la langue*, possède une muqueuse très-épaisse et présente une multitude de grosses saillies arrondies, 5, 5, qui sont autant de *follicules muqueux*. Ces follicules sont simples et s'ouvrent directement, sans conduit excréteur, à la surface de la muqueuse, par des orifices très-manifestes ; ils sont plus volumineux et plus serrés sur les parties latérales que sur la ligne médiane. Le V lingual est constitué par deux rangées latérales de grosses papilles, ou *papilles à calices*, 6. Le nombre de ces dernières varie de dix à vingt ; chacune d'elles est constituée par une saillie en forme de tronc de cône, dont le gros bout est libre et dont le petit bout s'implante sur la muqueuse. Autour d'elles la muqueuse présente une dépression circulaire en forme de cratère ; c'est le calice de la papille. Il n'est pas rare de voir deux ou plusieurs papilles contenues dans le même calice. Malgré leur implantation dans le fond des calices, les grosses papilles forment une saillie très-prononcée à la surface de la langue. Le sommet du V lingual, 7, dirigé en arrière et situé sur la ligne médiane, offre une disposition variable. Il y a toujours à ce niveau un calice très-large et très-profond ; ordinairement ce calice contient plusieurs papilles : il y en a six ou sept sur la pièce qui a servi de modèle à notre figure ; il peut y en avoir beaucoup moins, mais il est rare qu'il n'y en ait qu'une seule. Le volume de ces papilles varie plus encore que leur nombre ; tantôt elles sont, comme ici, aussi grosses que les papilles des autres calices ; tantôt elles sont tellement petites qu'on ne les aperçoit qu'à la loupe ; c'est ce qui a fait dire qu'elles pouvaient manquer complétement. Le calice alors, malgré l'état rudimentaire de ses papilles, ne perd rien de ses dimensions ordinaires, et il se présente sous la forme d'une dépression arrondie, profonde, terminée en cul-de-sac ; c'est le *trou borgne* ou *foramen cœcum* dont la nature a été méconnue par quelques anatomistes.

En avant du V lingual, la surface de la langue est entièrement couverte de papilles beaucoup plus petites que les précédentes. Ces *petites papilles* sont disposées en séries linéaires qui sont parallèles, de chaque côté, aux branches du V lingual. Très-serrées les unes contre les autres, elles sont adhérentes par une de leurs extrémités et libres dans le reste de leur étendue ; toutes sont obliques de bas en haut et d'avant en arrière, de telle sorte qu'on les redresse en raclant la langue d'arrière en avant. Les petites papilles sont de deux espèces : les unes sont rétrécies à leur base, renflées à leur sommet en forme de champignon, et méritent le nom de *papilles fongiformes*, 8, 8. Légèrement saillantes au-dessus de leurs voisines, elles se montrent sous la forme de petits points arrondis, disséminés à la surface de la langue. Il semble au premier abord qu'elles sont irrégulièrement dispersées ; mais on peut s'assurer qu'elles sont disposées suivant des lignes parallèles aux branches du V lingual. — Les petites papilles de la seconde espèce, un peu plus courtes et incomparablement plus nombreuses que les précédentes, occupent tout le reste du dos de la langue. Ce sont de petits filaments cylindriques, juxtaposés et parallèles entre eux, comme les filaments d'un velours d'Utrecht. Elles portent le nom de papilles *cylindriques* ou *filiformes*. Quelques-unes d'entre elles se terminant en pointe, on les a encore nommées papilles *coniques*.

GLANDES SALIVAIRES.

Fig. II. A, symphyse du menton ; B, os maxillaire inférieur coupé en arrière de la dernière dent molaire ; C, arcade dentaire supérieure ; D, apophyse mastoïde ; E, arcade zygomatique ; F, face dorsale de la langue ; G, muscle masséter ; H, coupe du muscle buccinateur ; I, muscle grand zygomatique ; J, muscle mylo-hyoïdien, coupé ; K, ventre postérieur du digastrique, coupé ; L, muscle sterno-mastoïdien ; M, carotide externe ; N, artère faciale ; O, artère temporale ; P, artère transversale de la face ; Q, nerf grand hypoglosse ; R, nerf lingual formant un ruban aplati ; S, S, filets de la branche temporo-faciale du nerf faciale ; T, T, filets de la branche cervico-faciale du même nerf.

1, glande parotide vue par sa face externe ; 2, canal de Sténon qui se dégage du bord antérieur de la glande. Ce canal, dont la direction est horizontale, repose sur la face externe du masséter ; à sa partie antérieure, il se dirige en dedans, perfore le muscle buccinateur, et va s'ouvrir obliquement dans la bouche, 3, au niveau de l'intervalle qui sépare la première grosse molaire supérieure de la seconde ; 4, prolongement en forme de lobule que la parotide envoie au-dessus du canal de Sténon. Il arrive souvent que ce lobule est distinct du reste de la glande et possède un conduit excréteur particulier qui s'ouvre dans le canal de Sténon ; c'est là ce qu'on nomme la *parotide accessoire de Haller*.

5, glande sous-maxillaire. Cette glande est attirée en bas, et sa face externe, 6, est vue en raccourci ; 7, prolongement que cette glande envoie au-dessus du muscle mylo hyoïdien ; 8, conduit de Warthon embrassé par le nerf lingual ; 9, ouverture de ce conduit sur les côtés du frein de la langue.

10, glande sublinguale. Cette glande, placée sous la muqueuse, en dehors du canal de Warthon, possède plusieurs petits conduits excréteurs qui vont s'ouvrir isolément à la surface de la muqueuse : ce sont les *conduits de Rivinus*. De plus, on trouve ordinairement un conduit plus gros que les autres qui va s'aboucher obliquement dans le canal de Warthon. On a donné à ce conduit, 11, le nom de *conduit de Bartholin*.

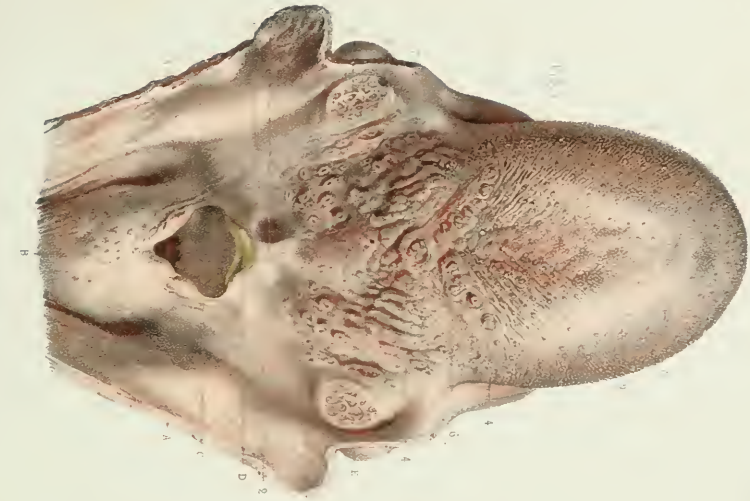

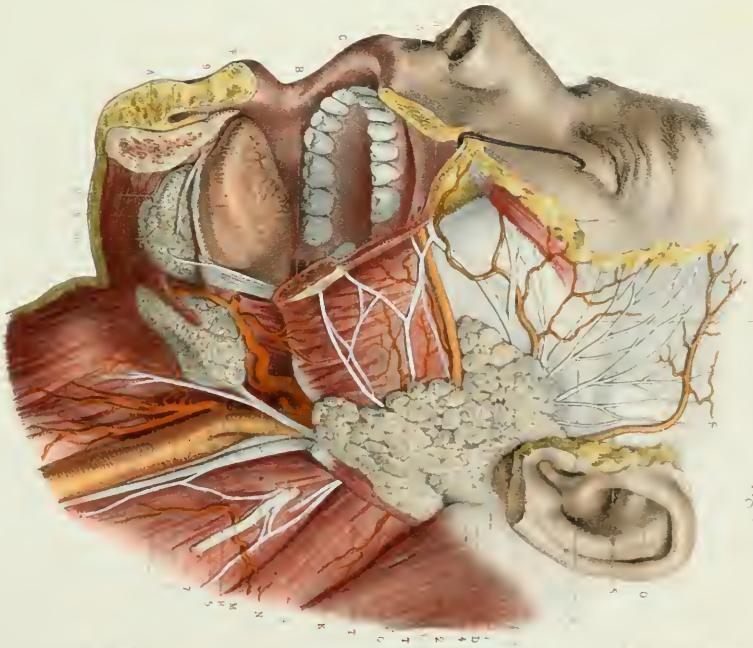

Fig. 1.

Fm. e Beau... nat... del.

Off... Lith. Auguste Fr...

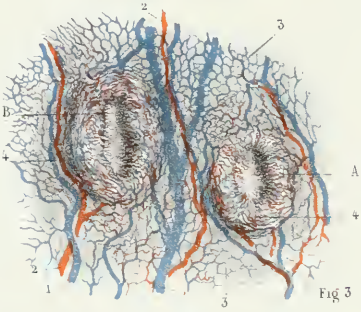

Fig 3

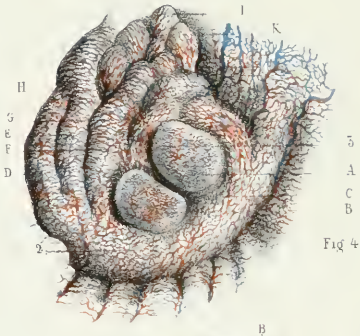

Fig 4

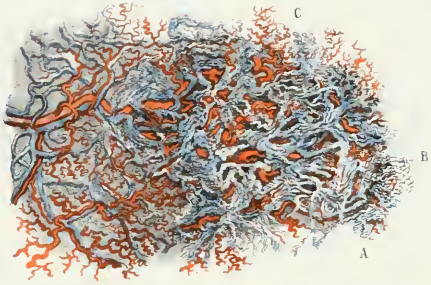

Fig 1

Fig 5

Fig 2

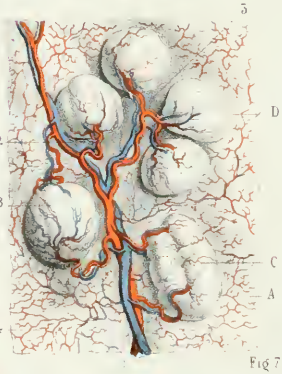

Fig 7

Fig 6

Fig 8

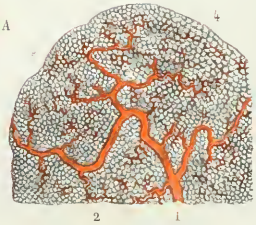

Fig 9

STRUCTURE DE LA MUQUEUSE BUCCALE ET DES GLANDES SALIVAIRES

La plupart des figures de cette planche représentent des pièces finement injectées. Les injections ont été complètes, c'est-à-dire que le liquide rouge injecté dans les artères a rejoint, dans les capillaires, le liquide bleu poussé dans les veines. Il en résulte que les capillaires les plus rapprochés des veines sont bleus, et que ceux qui avoisinent les artères sont rouges; mais cette différence de couleur n'implique pas une différence de structure, et les expressions de *capillaires artériels*, *capillaires veineux*, qui seront employées dans l'explication de cette planche, sont toutes conventionnelles.

Fig. 1. *Fragment de la muqueuse qui tapisse la face interne des joues;* sujet adulte. Grossissement, 12 diamètres. Les vaisseaux sont manifestement disposés en deux couches; presque partout les veines sont plus superficielles que les artères. Les dernières veinules, c'est-à-dire les petites veines qui succèdent immédiatement aux capillaires, constituent un réseau fort riche et fort irrégulier dont les mailles laissent apercevoir les artérioles de la couche profonde. Les veines sont beaucoup plus nombreuses que les artères. Les capillaires, tant artériels que veineux, ont partout le même calibre et présentent, A, B, C, des sinuosités très-nombreuses et très-régulières.

Fig. 2. *Muqueuse labiale du même sujet.* 16 diamètres. Les veinules sont plus superficielles que les artérioles; leur prédominance est encore plus marquée que sur la fig. 1. Elles forment un réseau assez régulier, dont les mailles sont très-longues et très-étroites. Elles cachent presque complétement la couche artérielle. Les capillaires, visibles seulement sur les limites de la préparation, A, sont légèrement sinueux.

Fig. 3. *Follicules muqueux de la langue, en arrière du V lingual.* 8 diamètres. A, B, deux cryptes ou follicules muqueux. Leur orifice, plus rétréci que leur cavité, est entouré d'un bourrelet circulaire. 1, 1, veinules de la muqueuse linguale; 2, 2, artérioles situées sur un plan un peu plus profond, accompagnant les veinules. Les vaisseaux longent les bourrelets qui entourent les cryptes et donnent deux ordres de capillaires. Les uns, 3, 3, destinés à la muqueuse proprement dite, s'anastomosent en mailles larges, quadrilatères ou pentagonales; les autres, 4, 4, destinés aux follicules, forment un réseau beaucoup plus serré. Ils sont presque rectilignes, généralement perpendiculaires à la direction du bord correspondant du follicule. Parvenus à la partie la plus saillante du bourrelet, ils se réfléchissent et pénètrent avec la muqueuse dans le crypte vers le fond duquel ils convergent.

Fig. 4. *Grosses papilles ou papilles à calice.* Par une disposition qui n'est point rare, il existe ici deux papilles, A et B, dans le même calice. On n'aperçoit que l'extrémité libre, brusquement tronquée de ces papilles. Leur extrémité adhérente, beaucoup plus étroite, s'insère dans le fond du calice. C, rebord circulaire qui entoure le calice. Ce rebord est constitué par un pli de la muqueuse. On voit, en D, E, F, le pli principal se diviser en plusieurs plis secondaires que séparent des sillons concentriques. Des dépressions moins profondes, G, H, perpendiculaires aux plis précédents, les subdivisent à leur tour en petits mamelons. L'exagération de cette disposition donne naissance aux petites papilles. I, K, papilles coniques. 1, vaisseaux de la muqueuse autour du calice; ces vaisseaux devenus capillaires forment sur le bourrelet qui entoure le calice, 2, un réseau à mailles arrondies. Ils se réfléchissent sur le bord de ce bourrelet et pénètrent dans le calice; parvenus à l'extrémité adhérente de chaque papille, ils remontent sur sa surface externe pour venir constituer sur son extrémité libre l'un des réseaux les plus fins et les plus serrés de l'économie.

Fig. 5. *Petites papilles de la partie moyenne de la langue.* 12 diamètres. A, extrémité antérieure de la préparation; B, son extrémité postérieure. Les petites papilles sont naturellement renversées en arrière et imbriquées les unes sur les autres. C, D, *papilles cylindriques* ou *filiformes*. E, *papille fungiforme*. 1, extrémité adhérente ou pédicule de cette papille; 2, son extrémité libre, renflée. Les vaisseaux de ces différentes papilles sont capillaires, très-nombreux, superficiels, parallèles à l'axe de la papille, et forment, par leurs anastomoses, des réseaux à mailles étroites et longues.

Fig. 6. *Amygdale* grossie trois fois. Elle a été retirée de l'excavation amygdalienne. A, B, plis de la muqueuse autour de l'amygdale; C, D, orifices des grands cryptes ou follicules muqueux, en tout semblables à ceux qui existent à la base de la langue et qui sont représentés sur la fig. 3; E, F, orifices des petits cryptes amygdaliens; G, dépression irrégulière qui existe au sommet de l'amygdale, et dans laquelle viennent s'ouvrir en H, I, les cryptes profonds de cette masse glanduleuse. Cette dépression n'existe pas chez tous les sujets; d'autres fois elle est tellement prononcée que l'amygdale a la forme d'une poche dans laquelle s'ouvrent tous les follicules muqueux.

Fig. 7. *Glandules salivaires labiales.* 8 diamètres. A, muqueuse labiale vue par sa face profonde ou adhérente; B, C, D, glandules labiales. 1, branches vasculaires destinées aux glandules et à la muqueuse. Ces branches sont à peu près parallèles au bord libre de la lèvre; les glandules sont placées sur leur trajet. Les artères sont en général situées en avant des veines, c'est-à-dire plus profondément qu'elles par rapport à la muqueuse; il n'y a qu'une veine pour chaque artère. 2, 3, vaisseaux nourriciers des glandules pénétrant dans leur épaisseur par un point de leur face profonde. Les plus grosses de ces glandules, B et C, reçoivent en des points différents deux paires de vaisseaux nourriciers. 4, réseau capillaire profond de la muqueuse labiale.

Fig. 8. *Portion de la glande parotide,* grossie deux fois. On a injecté du mercure par le canal de Sténon jusque dans les dernières cavités de la glande; une substance rouge, solidifiable, a été poussée par-dessus le mercure; les vaisseaux ne sont pas injectés. A, l'un des troncs excréteurs qui par leur réunion constituent le canal de Sténon; B, C, ramifications de ce tronc par voie dichotomique; D, E, lobes ou lobules de la parotide. 1, 2, 3, petits conduits excréteurs des lobules. Ces conduits pénètrent dans l'épaisseur de chaque lobule et s'y ramifient par voie dichotomique. Quelques-unes de leurs ramifications, 4, 5, plus superficielles que les autres, sont visibles à la surface des lobules; G, petites saillies globuleuses que produisent à la surface des lobules les vésicules glandulaires distendues par le mercure.

Fig. 9. *Coupe d'un lobule de la parotide,* 16 diamètres. 1, conduit excréteur central du lobule; 2, 3, ses ramifications qui, se subdivisant à leur tour plusieurs fois, deviennent microscopiques et se continuent insensiblement avec la cavité des vésicules glandulaires; 4 5, vésicules glandulaires.

DENTS.

Conformation extérieure des dents d'un sujet adulte. Ces dents isolées, montrées sous leurs diverses faces, ont été disposées dans un ordre régulier, afin d'en faciliter l'étude comparative. Chaque série horizontale, indiquée par un chiffre romain, se compose des dents d'une même mâchoire présentées sous un même aspect : chaque série verticale, marquée d'une lettre majuscule, est formée par les dents analogues des deux mâchoires vues sous des aspects différents. Les séries I, II, III, montrent les dents de la mâchoire supérieure ; les séries IV, V, VI montrent les dents de la mâchoire inférieure. Dans les séries I et IV les dents sont vues par leur face antéro-externe, qui correspond à la convexité de l'arcade dentaire ; dans les séries II et V, elles sont vues par leur face inter-dentaire. Enfin le plan de broiement est représenté dans les séries III et VI.

La série verticale A montre les *incisives moyennes*. B, *incisives latérales*. C, *canines*. D, *premières petites molaires*. E, *secondes petites molaires*. F, *premières grosses molaires*. G, *secondes grosses molaires*. H, *troisièmes grosses molaires*, ou *dents de sagesse*.

Chaque dent se compose d'une *racine*, simple ou divisée, qui est reçue dans la cavité alvéolaire I, 1, et d'une *couronne* qui déborde l'alvéole, 2. La jonction de la couronne avec la racine porte le nom de *collet*, 3. Le collet est, en général, marqué par deux lignes courbes dont la convexité regarde vers la racine, et qui se réunissent à angles sur les côtés de la dent II, 1,

A, B. Les incisives ont une racine simple, conique, rectiligne ; leur couronne, taillée en biseau aux dépens de leur face postérieure, II, 2, se termine par un bord tranchant. Les incisives supérieures sont plus larges que les inférieures. Sur la mâchoire supérieure, l'incisive moyenne est plus large que l'incisive latérale. L'inverse a lieu sur la mâchoire inférieure.

C. Les canines sont les plus longues de toutes les dents. Leur racine est simple, conique, légèrement ondulée ; leur couronne, très-convexe en avant, excavée en arrière, se termine par un tubercule unique qui porte le nom de *cuspide*, III, 1, et VI, 1. De là, le nom d'*unicuspidées* qu'on donne aux dents canines ; on les appelle encore *laniaires*, parce qu'elles servent à déchirer. Les canines supérieures sont plus grosses et plus longues que les inférieures.

D, E. Les petites molaires n'ont le plus souvent qu'une racine simple. Sur les faces latérales de cette racine on trouve un sillon longitudinal plus ou moins profond, indice d'une division incomplète, II, 3 et 4. Quelquefois même il existe au sommet un commencement de bifurcation, 5. La couronne se termine par deux cuspides, l'une externe, 6, l'autre interne, 7, que sépare un sillon profond, 8. De là, le nom de *bicuspidées* qu'on donne aux petites molaires. Les petites molaires supérieures sont plus grosses que les inférieures. Celles-ci se distinguent, en outre, par l'usure de leur tubercule externe, V, 1, 2.

F, G, H. Les grosses molaires sont les dents les plus volumineuses. Leur racine est divisée en deux, trois ou quatre branches, qui sont ordinairement divergentes. Leur couronne, à peu près cubique, se termine par une large surface destinée au broiement et surmontée de plusieurs cuspides. De là, le nom de *multicuspidées* qu'on donne aux grosses molaires. Ordinairement il n'y a que quatre cuspides qui sont séparées par un sillon crucial, VI, 2 et 3. Souvent il y en a cinq, dont trois sont externes et deux internes. La dent de sagesse n'a quelquefois que trois cuspides, deux externes et une interne.

La première grosse molaire est la plus volumineuse. La troisième est la plus petite ; ses racines, souvent rapprochées, sont quelquefois soudées ensemble. Les grosses molaires supérieures ont trois racines, deux externes, I, 4 et 5, et une interne, 6. Celle-ci est souvent marquée d'un sillon longitudinal. Les grosses molaires inférieures n'ont que deux racines, IV, 1, 2, l'une antérieure, 1, l'autre postérieure, 2. Chacune de ces racines présente un sillon plus ou moins profond, V, 3, 4, qui s'étend depuis son sommet jusqu'à sa base.

Emile Beau ad naturam del.

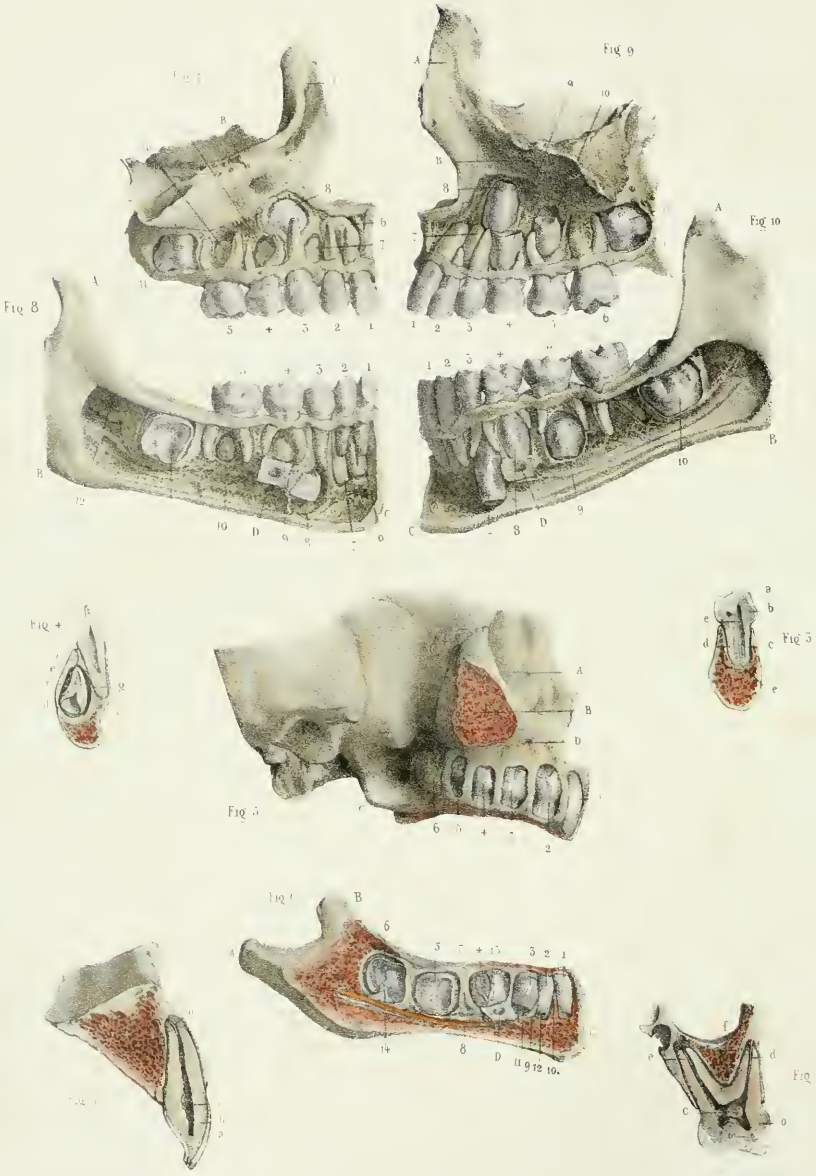
Fig 8
Fig 9
Fig 10
Fig 4
Fig 5
Fig 3
Fig 6
Fig 2

DENTS.

Conformation intérieure des dents, fig. 1 et 2.

Fig. 1. *Coupe de la première incisive supérieure.* — L'ostéide dentaire se compose de trois substances : la première, *a*, extérieure ou corticale, excessivement dure, d'un blanc laiteux et demi-transparente : c'est l'*émail*. Cette couche ne recouvre que la couronne, et se termine au niveau du collet, suivant une ligne déjà indiquée.

La deuxième substance de la dent, *b*, porte le nom d'*ivoire*. Elle forme toute la racine et la plus grande partie de la couronne ; elle est d'un blanc jaunâtre, opaque et moins dure que l'émail.

La troisième substance, nommée *cément*, forme sur les racines une couche superficielle tellement mince, qu'on n'a pu la représenter sur la figure.

La cavité de la dent, *c*, est située au centre de l'ivoire ; elle se termine en cul-de-sac à un demi-centimètre du sommet de la couronne, s'élargit jusqu'au niveau du collet, et se prolonge, rétrécie, dans la racine, à l'extrémité de laquelle elle va s'ouvrir, *d*. Cette ouverture, qui donne passage au nerf et aux vaisseaux de la dent, n'est pas placée exactement sur le sommet de la racine, mais un peu en arrière, d'où il résulte que ces vaisseaux et ce nerf ne sont pas comprimés pendant la mastication. La cavité de la dent renferme la pulpe dentaire.

Fig. 2. *Coupe de la première grosse molaire supérieure du même sujet.* — La coupe a divisé la racine interne et l'une des racines externes. *a*, émail formant une couche épaisse ; *b*, ivoire ; *c*, cavité de la dent reproduisant à peu près la forme de la couronne. Cette cavité se prolonge dans chacune des racines et va en *d* et en *e* s'ouvrir à leur sommet. Les vaisseaux et nerfs de la dent sont protégés, pendant la mastication, par un mécanisme qui diffère du précédent. La pression est supportée tout entière en *f*, au niveau de l'écartement des racines.

Dents de la première dentition, fig. 3 à 10. — Au moment de la naissance les dents sont cachées dans l'épaisseur des mâchoires. L'éruption des dents de la première dentition commence vers le sixième mois et s'achève avant le quarantième. Ces dents, qu'on nomme encore *dents temporaires* ou *dents de lait*, sont au nombre de dix pour chaque mâchoire. Il y a de chaque côté deux incisives, une canine et deux molaires. Après l'âge de six ans, les dents de lait tombent les unes après les autres, et les dents *permanentes* leur succèdent dans un ordre déterminé. Parmi les dents permanentes, il y a vingt dents *de remplacement* et douze dents *nouvelles*.

Fig. 3. *Coupe de la première molaire inférieure d'un enfant de vingt mois.* — La coupe a divisé, suivant sa longueur, l'une des racines de la dent. *a*, émail ; *b*, ivoire ne formant dans la racine qu'une couche, *c*, *d*, dont l'épaisseur diminue de haut en bas ; *e*, *e*, cavité de la dent, à peu près cylindrique, très-largement ouverte à l'extrémité de la racine, et remplie par le *bulbe dentaire*, qui présente de nombreux filaments longitudinaux, celluleux, nerveux ou vasculaires.

Fig. 4. Coupe de la première incisive inférieure du même enfant, montrant les rapports de la dent temporaire avec la dent permanente. *a*, incisive de lait ; la coupe ayant porté en dehors de la ligne médiane de la dent, la cavité dentaire ne semble pas se prolonger jusqu'au sommet de la racine. *b*, cavité alvéolaire dans laquelle se développe actuellement l'incisive de remplacement. L'extrémité supérieure de cette cavité, brusquement rétrécie en *c*, vient s'ouvrir sous forme d'un petit canal à la surface de l'os maxillaire, derrière la dent de lait. Ce petit canal, improprement nommé *iter dentis*, est parcouru par le *gubernaculum dentis*, cordon fibreux qui s'étend de la gencive au follicule dentaire. *d*, cavité de la dent temporaire largement ouverte vers le fond de l'alvéole ; la dent n'a pas encore de racine ; *e*, émail ; *f*, ivoire ; *g*, cloison osseuse très-mince qui sépare la couronne de la dent nouvelle de la racine de la dent de lait ; cette cloison sera plus tard détruite par la compression, et la dent permanente, chassant la dent temporaire, fera invasion dans son alvéole.

Fig. 5 et 6. *Mâchoire d'un enfant nouveau-né.* — Fig. 5, mâchoire supérieure : A, cavité orbitaire ; B, coupe de l'os malaire ; C, apophyse ptérygoïde ; D, trou sous-orbitaire. Fig. 6, mâchoire inférieure : A, condyle ; B, apophyse coronoïde ; C, symphyse du menton ; D, trou mentonnier.

Toutes les dents sont contenues dans l'épaisseur des mâchoires, 1 et 2, incisives ; 3, canines ; 4, 5, molaires de lait ; 6, première grosse molaire. Quoique formée au moment de la naissance, cette dent n'appartient point à la première dentition, elle ne sortira que vers l'âge de sept ans, et sera permanente. Le bord libre de la mâchoire est creusé en gouttière ; la *membrane gengivale*, 7, ferme cette gouttière et recouvre les follicules des dents ; la couche superficielle de cette membrane, dense, épaisse, de consistance cartilagineuse, mais de structure fibreuse, a improprement reçu le nom de *cartilage dentaire*. La gouttière alvéolaire est divisée par des cloisons osseuses plus ou moins complètes, 8, 9, 10, en autant de loges ou alvéoles qu'il y a de *follicules dentaires*. Chaque follicule est entouré d'un sac fibreux, *périoste alvéolodentaire*, qui, d'une part, se continue avec la membrane gengivale, et qui, d'autre part, s'implante circulairement, 11, 12, dans le fond de l'alvéole. Ce sac a été ouvert en long, 13, sur la première molaire de lait ; il a été enlevé sur les deux dernières dents de la mâchoire inférieure ; ce qui permet de voir, 14, le pédicule vasculaire et nerveux du bulbe dentaire. Le bulbe dentaire, ou *pulpe* de la dent, a alors la forme d'un mammelon que recouvre comme une calotte la partie dure de la dent. La couronne n'est qu'ébauchée, et il n'y a pas encore de racines.

Fig. 7 et 8. *Mâchoire d'un enfant de cinq ans.* — Fig. 7, mâchoire supérieure : A, apophyse montante ; B, trou sous-orbitaire. Fig. 8, mâchoire inférieure : A, apophyse coronoïde ; B, angle ; C, symphyse ; D, trou mentonnier.

L'éruption des dents de lait est terminée ; celle des dents permanentes n'est pas commencée.

1 à 5, dents de lait. Les molaires de lait, pourvues de plusieurs cuspides et de plusieurs racines, sont les analogues des grosses molaires permanentes. 6 à 11, dents permanentes, encore contenues dans l'épaisseur des mâchoires, derrière la racine de la dent qu'elles remplaceront. 6, 7, incisives ; 8, canines ; 9, 10, petites molaires ; 11, premières grosses molaires. La deuxième grosse molaire commence à se former. On aperçoit, 12, une surface convexe ; c'est la lame compacte qui limite le fond de son alvéole.

Fig. 9 et 10. *Mâchoire d'un enfant de huit ans.* — L'éruption des dents permanentes est commencée ; elles sont toutes formées, à l'exception de la dent de sagesse.

Fig. 9. Mâchoire supérieure. — A, apophyse montante ; B, trou sous-orbitaire ; C, apophyse ptérygoïde. 1, première incisive permanente ; 2, deuxième incisive de lait, dont la racine est déjà usée ; 3, 4, 5, canine et molaires de lait ; 6, première grosse molaire permanente ; 7 à 11, dents permanentes encore incluses ; 7, deuxième incisive ; 8, canine ; 9, 10, petites molaires ; 11, deuxième grosse molaire.

Fig. 10. Mâchoire inférieure. — A, apophyse coronoïde ; B, angle ; C, symphyse ; D, trou mentonnier. 1, 2, incisives permanentes ; 3, canine de lait ; 4, 5, molaires de lait ; 6, première grosse molaire permanente ; 7 à 10, dents permanentes encore incluses ; 7, canine ; 8 et 9, petites molaires ; 10, deuxième grosse molaire.

ARTÈRES DES DENTS ET DES GENCIVES.

Fig. I. *Artères des gencives.* — A, angles de la mâchoire ; B, symphyse ; C, apophyse coronoïde ; D, plancher de l'orbite.

Les artères des gencives proviennent d'arcades artérielles non encore décrites, que nous désignerons sous le nom d'*arcades artérielles gengivales.*

L'arcade gengivale inférieure est fournie par des branches venues de quatre vaisseaux différents. L'artère faciale, 1, donne, au-devant du masséter, une branche profonde, 2, qui perce le buccinateur, et qui, parvenue sous la muqueuse, se divise en deux rameaux. L'un de ces rameaux, 3, se dirige en arrière et va s'anastomoser par inosculation avec l'artère buccale, derrière la branche de la mâchoire. Le second rameau, 4, se dirige en avant parallèlement à la direction des arcades dentaires. De son côté, l'artère mentonnière, 5, au sortir du trou mentonnier, donne une branche volumineuse, 6, qu'on doit considérer comme sa continuation, et qui se divise bientôt en deux rameaux. L'un de ces rameaux, postérieur, s'anastomose en arcade avec la branche, 4 ; l'autre, antérieur, 7, se dirige vers la ligne médiane, en se rapprochant du bord de l'arcade alvéolaire. Parvenu au niveau de l'incisive latérale, ce rameau se recourbe brusquement pour devenir vertical, et se continue par inosculation avec une branche, 8, venue de l'artère sous-mentale.

Ainsi l'arcade gengivale inférieure est fournie par quatre artères, qui sont : d'arrière en avant, la buccale, la faciale, la mentonnière et la sous-mentale. La convexité de cette arcade ne donne aucun vaisseau ; sa concavité, tournée vers les gencives, fournit une douzaine d'artères qui forment, en s'anastomosant, une série d'arcades secondaires. C'est de la convexité de ces dernières que partent les nombreuses artérioles destinées aux gencives. Il existe même en certains points de petites arcades tertiaires. Grâce à ces subdivisions, la gencive de chaque dent reçoit un très-grand nombre d'artérioles qui sont à peu près parallèles à l'axe de la dent, et qui, parvenues sur le bord libre de la gencive, se réfléchissent pour pénétrer dans la cavité alvéolaire.

L'arcade gengivale supérieure est formée par des artères venues de deux sources différentes. L'artère sous-orbitaire, 9, donne, en sortant de son canal, trois ordres de branches ; les unes vont se perdre dans le périoste, les autres se distribuent aux muscles et à la peau ; les dernières sont destinées aux gencives. Ces branches gengivales sont au nombre de deux principales. La première, 10, descend en se rapprochant de la ligne médiane, et, parvenue au-dessus des gencives, se recourbe assez brusquement en dehors ; la seconde se bifurque bientôt et donne les branches 11 et 12. La branche 11, qui est antérieure, s'anastomose en arcade avec la branche 10 ; la branche 12, qui est postérieure, se recourbe au-dessus des gencives en décrivant une arcade à convexité inférieure. De son côté, l'artère alvéolaire postérieure fournit, au moment de pénétrer dans l'os maxillaire, une branche, 13, 13, destinée à compléter l'arcade gengivale supérieure. Cette branche, légèrement sinueuse, repose sur le périoste ; elle chemine d'abord au-dessus de l'os malaire, puis elle se dirige en bas et en avant, se rapproche des gencives, et s'anastomose par inosculation avec la branche, 12, venue de la sous-orbitaire.

L'arcade gengivale supérieure se compose donc de deux arcades continues, les arcades (10, 11) et (12, 13). La concavité de ces arcades ne fournit aucun vaisseau ; leur convexité donne pour les gencives supérieures des artérioles qui se comportent à peu près comme cela a lieu pour les gencives inférieures. Du reste, les artères gengivales supérieures sont loin de présenter la même régularité que les inférieures. On voit, en effet, quelques artérioles longues et grêles provenant de l'artère sous-orbitaire se porter directement dans les gencives en passant devant ou derrière l'arcade.

Voir, pour plus de détails, la description que j'ai donnée de ces vaisseaux dans les *Bulletins de la Société anatomique*, 24e année (1849), p. 282 et seq.

Fig. II. *Artères des dents.* — A, angle de la mâchoire ; B, symphyse ; C, apophyse coronoïde, coupée ; D, trou mentonnier ; E, plancher de l'orbite ; F, sinus maxillaire, ouvert.

L'artère dentaire inférieure, 1, venue du tronc de la maxillaire interne, parcourt toute la longueur du canal dentaire et se divise au niveau de la deuxième petite molaire en deux branches inégales. La plus grosse, 2, sort aussitôt par le trou mentonnier, c'est l'artère mentonnière ; l'autre, 3, continue à cheminer dans l'épaisseur de l'os ; on la nomme artère incisive, quoiqu'elle fournisse à la fois les vaisseaux des incisives, celui de la canine, et celui de la première petite molaire.

L'artère incisive se comporte entièrement comme le tronc qui l'a fournie, et dont elle doit être considérée comme la continuation. L'une et l'autre sont curvilignes et présentent leur concavité vers la racine des dents ; l'une et l'autre fournissent des rameaux diploïques et des rameaux dentaires. Les rameaux diploïques sont très-nombreux ; quelques-uns d'entre eux, plus volumineux que les autres, remontent vers le bord supérieur de l'os, dans l'épaisseur du tissu spongieux qui sépare les alvéoles, et se distribuent dans les parois alvéolaires. Les rameaux dentaires, en même nombre que les racines, pénètrent dans chacune d'elles par le trou que présente leur sommet, parcourent toute la longueur du canal intérieur, et se ramifient dans la pulpe dentaire. Les rameaux destinés aux racines de la même dent naissent en général par un tronc commun. La direction des rameaux dentaires est à peu près verticale en avant ; elle devient de plus en plus oblique en arrière. L'artère de la dent de sagesse, 4, en particulier, chemine parallèlement au tronc de la dentaire inférieure, dans une étendue de près de deux centimètres.

Les artères des dents supérieures proviennent aussi de l'artère maxillaire interne, 5. L'artère sous-orbitaire, 6, fournit, un peu avant de sortir de son canal, un rameau dentaire, 7, destiné aux incisives, à la canine et aux petites molaires. L'artère alvéolaire, 8, destinée aux grosses molaires, provient directement du tronc de la maxillaire interne.

L'artère, 7, qu'on doit nommer dentaire antéro-supérieure, descend dans l'épaisseur de la paroi antérieure du sinus maxillaire, où elle jette quelques branches. Elle se dirige en bas suivant une ligne qui aboutit à la deuxième petite molaire ; elle fournit des branches qui naissent d'autant plus haut qu'elles sont destinées à des dents plus antérieures. Parmi ces rameaux, les uns sont destinés aux dents, les autres aux alvéoles.

L'artère alvéolaire, 8, qui serait mieux nommée dentaire postéro-supérieure, donne d'abord une branche gengivale déjà décrite, 9, puis pénètre dans l'os maxillaire, le long du bord inférieur du sinus. Sa direction est à peu près horizontale ; elle donne des rameaux alvéolaires et un rameau pour chacune des racines des dents molaires.

Fig 2

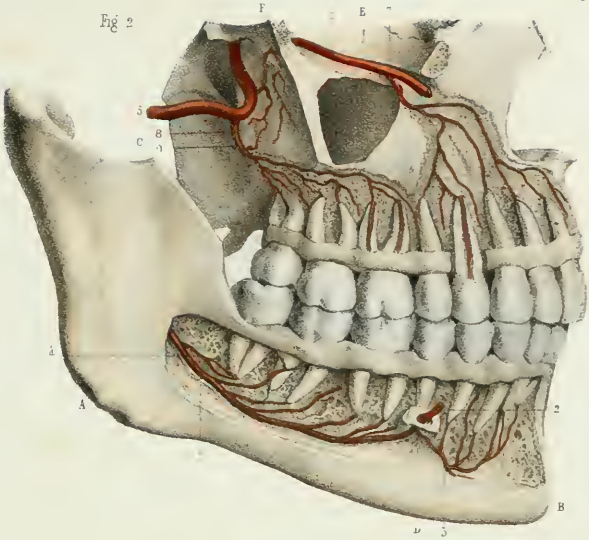

Fig 1

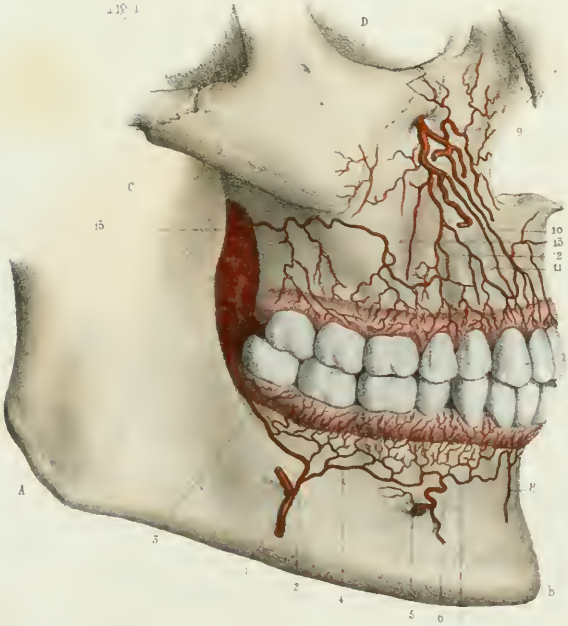

Eugène Beaunis del naturam del

G. Lemercier

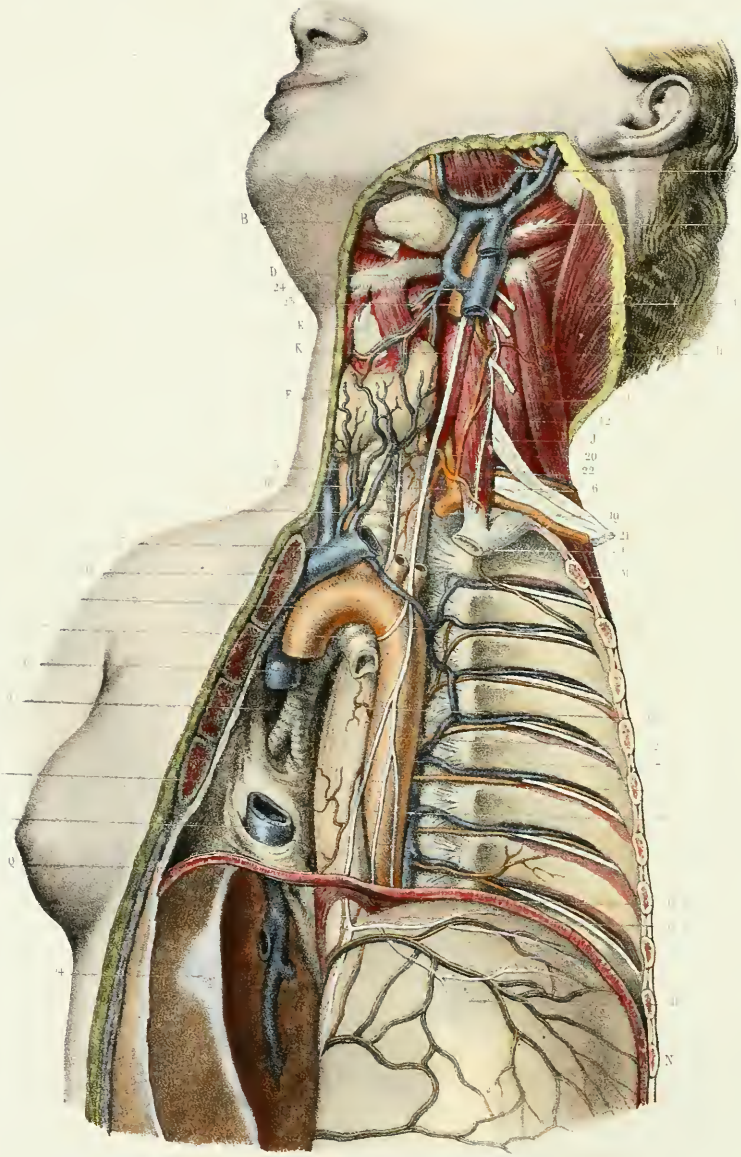
B
D
24
K
K
F
J
20
23
6
30
21
N

ŒSOPHAGE.

a, angle de la mâchoire inférieure, recouvert par le muscle masséter. *b*, glande sous-maxillaire. *c*, muscle digastrique. *d*, os hyoïde. *e*, cartilage thyroïde. *f*, corps thyroïde. *g*, muscle grand complexus. *h*, muscle angulaire de l'omoplate. *i*, muscle scalène postérieur. *j*, muscle scalène antérieur. *k*, muscle long du cou. *l*, première côte. *m-n*, les côtes du côté gauche, sciées au niveau de leur courbure. *o-p*, sternum, divisé sur la ligne médiane. *q-q*, diaphragme.

1, crosse de l'aorte. 2, aorte thoracique. 3, trachée-artère. 4, bronche gauche. 5, bronche droite. 6, 7, 8, œsophage. L'œsophage est un conduit musculo-membraneux qui fait suite au pharynx, mesure toute la hauteur de la région thoracique, et traverse le diaphragme pour aller s'ouvrir dans l'estomac. Situé d'abord sur la ligne médiane, il s'incline bientôt à gauche dans la partie inférieure de la région cervicale. En entrant dans la poitrine, il se porte un peu à droite, se place de nouveau sur la ligne médiane, puis s'incline à gauche pour traverser le diaphragme. Le calibre de l'œsophage n'est pas le même dans toute son étendue; la portion la plus étroite est au niveau de la région cervicale. *Dans sa portion cervicale*, l'œsophage répond : en avant, au larynx, à la portion membraneuse de la trachée qui déborde un peu à gauche, au lobe gauche du corps thyroïde, aux vaisseaux thyroïdiens gauches inférieurs, et au muscle sterno-thyroïdien; en arrière, il répond au ligament vertébral commun antérieur, et au muscle long du cou du côté gauche. Sur les côtés, il répond aux artères carotides primitives, aux veines jugulaires internes, à la trachée-artère, et aux nerfs récurrents. *Dans sa portion thoracique*, l'œsophage contenu dans le médiastin postérieur répond, en avant, à la trachée-artère, à la bronche gauche, dont il croise la direction, à la base et à la face postérieure du cœur; en arrière, il répond à la colonne vertébrale, à la courbure de la veine azygos, au canal thoracique, et tout à fait inférieurement à l'aorte. Sur les côtés, il répond aux poumons, dont il est séparé par les lames du médiastin postérieur; à gauche, il répond dans toute sa longueur à l'aorte thoracique; il est longé de chaque côté par les nerfs pneumo-gastriques. 9, 10, artères œsophagiennes. 11, grosse tubérosité de l'estomac. 12, nerf pneumo-gastriques. 13-13, nerf récurrent gauche. 14, foie, dont le lobe gauche a été enlevé. 15, veine cave inférieure. 16, veine cave supérieure. 17, veine innominée gauche. 18, veines thyroïdiennes inférieures. 19, artère sous-clavière. 20, artère vertébrale. 21, plexus brachial. 22, nerf phrénique. 23, artère carotide externe. 24, veine jugulaire interne.

ESTOMAC ET INTESTINS.

a, cavité thoracique. *b*, diaphragme. *c-d*, les côtes. *e*, paroi abdominale. *f*, épine iliaque antérieure et supérieure.

1, aorte. 2, œsophage. 3-4, face inférieure du foie, soulevée en avant. 5, sillon de la veine ombilicale. 6, sillon transverse. 7, artère hépatique. 8, conduit hépatique. 9, conduit cystique. 10, lobe de Spigel. 11, vésicule biliaire. 12, *estomac* (face antérieure). L'estomac est un réservoir musculo-membraneux, se continuant d'un côté avec l'œsophage, d'un autre côté avec le duodénum; il occupe l'épigastre et l'hypochondre gauche. Situé au-dessous du diaphragme, entre le foie et la rate, ce viscère se dirige obliquement de haut en bas, de gauche à droite, et d'arrière en avant; il présente, au reste, un grand nombre de variétés dans sa forme, son volume et sa direction. La face antérieure de l'estomac devient tout à fait supérieure par l'insufflation; cette face répond au lobe gauche du foie, aux dernières côtes dont elle est séparée par le diaphragme, et à la paroi antérieure de l'abdomen, dans une étendue qui varie suivant le degré de distension de l'estomac. La face postérieure, beaucoup moins convexe que la face antérieure, forme la paroi antérieure de l'arrière-cavité des épiploons; elle est en rapport avec le mésocolon transverse, le duodénum et le pancréas. 13, *grande courbure de l'estomac*; cette espèce de bord s'étend de l'un des orifices à l'autre. La grande courbure de l'estomac répond au mésocolon transverse et à l'axe du côlon. Au niveau de ce bord, les deux lames du grand épiploon se séparent, et laissent entre elles un espace triangulaire qui renferme les vaisseaux gastro-épiploïques. A gauche et au-dessous de l'extrémité œsophagienne, la grande courbure présente une saillie considérable, 14, qui porte le nom de *grosse tubérosité*, de *grand cul-de-sac de l'estomac*. La grosse tubérosité, d'un volume plus ou moins considérable suivant les sujets, remplit l'hypochondre gauche, et répond à la moitié gauche du diaphragme qui la sépare des poumons et des fausses côtes : elle est intimement unie à la rate, 14', par les vaisseaux courts et par l'épiploon gastro-splénique. A droite, et près de l'extrémité pylorique, la grande courbure forme un coude très-prononcé, 15, lequel correspond à une excavation intérieure appelée *petite tubérosité* ou *petit cul-de-sac de l'estomac*. 16, *petite courbure de l'estomac*; elle est concave, et mesure la distance qui sépare les deux orifices de l'estomac; elle donne insertion, 17, à l'épiploon gastro-hépatique, et correspond au sillon transverse et au lobule du foie. 18, *extrémité œsophagienne* ou *cardia*. L'œsophage s'ouvre dans l'estomac, sous un angle variable, à l'extrémité gauche de la petite courbure et à droite de la grosse tubérosité; l'extrémité œsophagienne répond à une portion du lobe gauche et au lobule du foie. 19, *extrémité pylorique* ou *pylore*. L'extrémité pylorique occupe l'extrémité droite de l'estomac; elle présente un rétrécissement circulaire qui établit une ligne de démarcation bien tranchée entre ce viscère et le duodénum. Le pylore regarde à droite, en arrière et en haut; il répond, en haut, au foie et à l'épiploon gastro-hépatique; en bas, au grand épiploon; en arrière, au pancréas et au col de la vésicule biliaire. 20, première portion du duodénum, qui s'unit sous un angle droit, 21, à la deuxième portion. 22, 23, 24, *intestin grêle*; l'intestin grêle forme la portion la plus longue du tube digestif; par son extrémité supérieure, il se continue sans ligne de démarcation avec le duodénum; par son extrémité inférieure, 25, il vient s'ouvrir dans le gros intestin. Fixé d'une manière très-lâche à la colonne vertébrale par un grand repli du péritoine nommé *mésentère*, l'intestin grêle se replie sur lui-même un grand nombre de fois en décrivant des contours nombreux nommés *circonvolutions*, qui jouissent d'une extrême mobilité, se moulent les uns sur les autres sans jamais se mêler, et forment une masse considérable qui remplit la plus grande partie de l'abdomen. Cette masse considérable que recouvre le grand épiploon est limitée supérieurement par le côlon transverse; mais, en bas et sur les côtés, l'intestin grêle s'enfonce dans le bassin, et s'étend de chaque côté dans les fosses iliaques et dans les régions lombaires, au-devant des côlons ascendants et descendants. La longueur de l'intestin grêle est de 18 à 22 pieds. On appelle *jéjunum* les deux cinquièmes supérieurs de l'intestin grêle, et *iléum* les trois cinquièmes inférieurs. Le calibre de l'intestin grêle est plus considérable au commencement qu'à la fin. 26, 27, 28, 29, 30, *gros intestin*; le gros intestin, beaucoup plus volumineux que l'intestin grêle, présente un grand nombre de bosselures; on le divise en *cæcum*, *côlon* et *rectum*. 26, cœcum; le cœcum est situé dans la fosse iliaque droite, contre laquelle il est appliqué par le péritoine qui passe au-devant de lui; il est obliquement dirigé de bas en haut, et de gauche à droite. Le cœcum répond en avant aux parois de l'abdomen, en arrière au muscle psoas-iliaque, en dedans à l'intestin grêle, dont il reçoit l'extrémité inférieure; en bas, près de son extrémité libre, il donne naissance à l'appendice vermiforme. 27, *côlon ascendant* ou *lombaire droit*. 28-28', *côlon transverse* ou *arc du côlon*. 29, *côlon descendant* ou *lombaire gauche*. 30, *S iliaque du côlon*. 31, péritoine. 32, vessie.

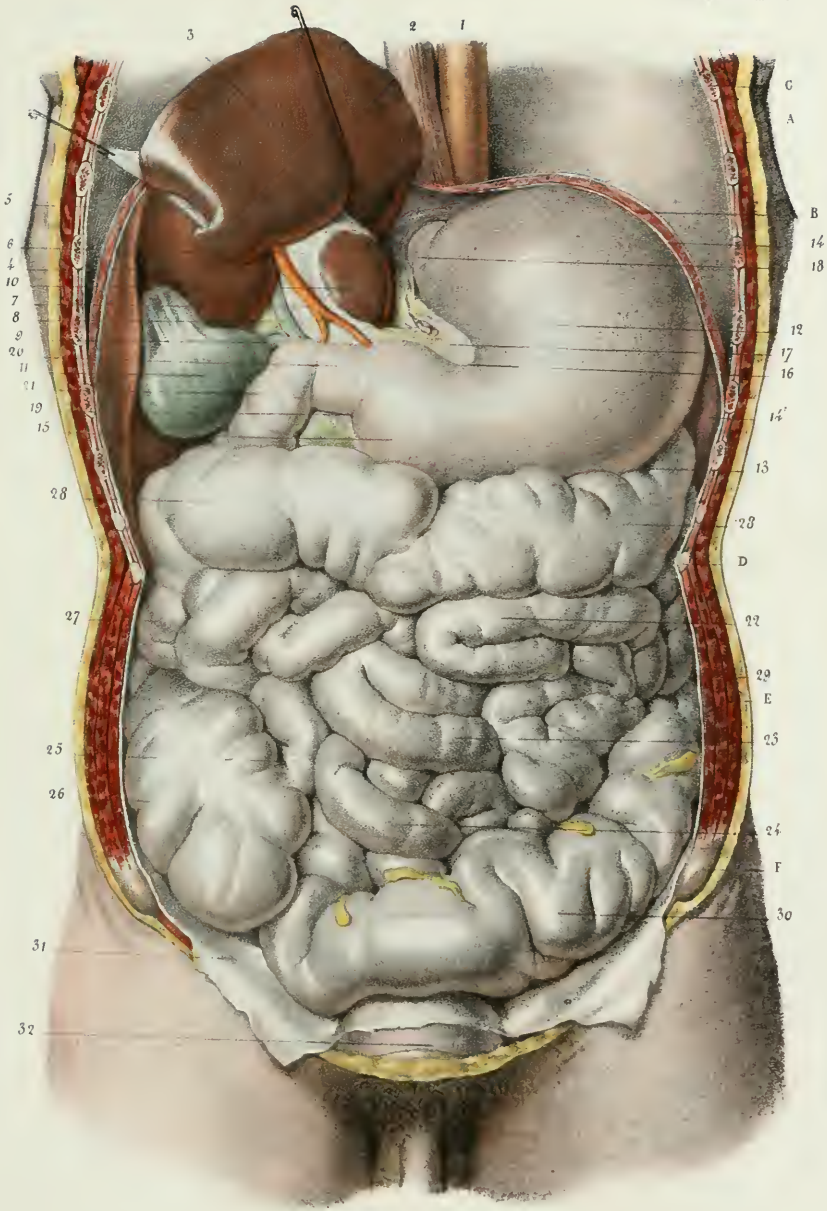

Emile Beau ad naturam fecit.

Lemercier

Fig 1

Fig 2

Fig 3

Fig. 4

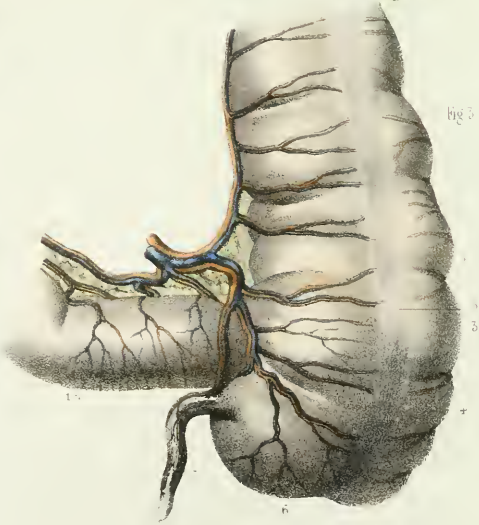

Fig 5

Etude Be[illegible] ad naturam fecit

[illegible]

DUODÉNUM ET CŒCUM.

Fig. 1. *Le duodénum vu en arrière.* — 1, l'estomac relevé ainsi que la première partie du duodénum ; 2, 3, deuxième portion du duodénum ; 4, troisième et dernière portion du duodénum ; 5, vésicule biliaire : 5', canal cystique allant rejoindre obliquement le conduit hépatique, 6, pour former, 7, le canal cholédoque. Ce canal, placé en arrière du pancréas, le long du bord concave du duodénum, se rapproche de plus en plus de la paroi intestinale, dans laquelle il pénètre obliquement pour venir s'ouvrir dans la deuxième portion du duodénum. Son ouverture est marquée sur la muqueuse duodénale par un mamelon au sommet duquel existe un petit orifice. (*Voy.* fig. 1 (*a*), 7.)

Au moment de pénétrer dans l'épaisseur de la paroi duodénale, le canal cholédoque reçoit, 8, le conduit pancréatique ; 9, tête du pancréas embrassée par la concavité du duodénum ; 10, corps du pancréas ; 11, artère splénique longeant de gauche à droite le bord supérieur du pancréas ; 12, artère duodénale fournie par l'artère splénique ; quelques-unes des branches que fournit cette artère contournent le bord convexe du duodénum et vont s'anastomoser sur la face opposée avec l'artère pancréatico-duodénale, branche de la gastro-épiploïque droite ; 13, artère mésentérique supérieure coupée près de son origine. Au moment de passer en avant de la troisième portion du duodénum, pour gagner le mésentère, cette artère fournit, 14, une branche qui remonte derrière le pancréas, qui s'anastomose plus tard avec l'artère pancréatico-duodénale, et qui remplace l'artère hépatique lorsque cette artère n'est pas fournie par le tronc cœliaque ; — 15, tronc de la veine porte formé par la réunion de la veine splénique, 16, avec la veine mésentérique inférieure, 17, et la veine mésentérique supérieure, 18. — La disposition représentée sur cette figure n'est pas constante ; souvent la veine mésentérique inférieure va se jeter dans la veine splénique, à 1 ou 2 centimètres du point où cette dernière s'unit à la mésentérique supérieure.

Fig. 2. *Ouverture pylorique de l'estomac.* — La pièce a été prise sur un estomac desséché après insufflation ; l'estomac a été coupé circulairement à 1 centimètre du pylore. — 1, 2, repli circulaire formant la *valvule pylorique* et interceptant une ouverture étroite.

Fig 3. *Le cœcum vu en arrière.* — 1, fin de l'intestin grêle ; 2, commencement du côlon ; 3, 4, cœcum ; 5, 6, bandelette postérieure et externe des fibres musculaires longitudinales ; 7, appendice vermiculaire.

Fig. 4. *Surface interne du cœcum.* — Le cœcum a été insufflé et desséché ; puis la moitié externe de cet organe a été excisée pour montrer la valvule iléo-cœcale. 1, commencement du côlon ; 2, lèvre supérieure ; 3, lèvre inférieure de la valvule iléo-cœcale ; toutes deux font saillie du côté du cœcum ; 4, ouverture de l'intestin grêle. Cette ouverture représente une espèce de fente antéro-postérieure. De ses deux commissures partent deux replis nommés freins de la valvule ; l'un, antérieur, se perd sur la paroi antérieure du cœcum ; l'autre, postérieur, se dirige vers l'orifice de l'appendice ; 5, cul-de-sac inférieur du cœcum ; 6, appendice vermiculaire ouverte suivant sa longueur ; 7, repli valvulaire qui existe à l'orifice de l'appendice. Sur une pièce fraîche, cette valvule se présente dans la forme d'un pli oblique de la muqueuse, et s'oppose souvent d'une manière complète au reflux des matières dans l'appendice.

TUNIQUE MUSCULEUSE DE L'ESTOMAC.

Les fibres musculaires de l'estomac forment plusieurs plans irrégulièrement superposés ; près du cardia et près du pylore on ne trouve que deux couches ; il y en a trois à la partie moyenne de l'estomac ; enfin, sur le sommet du grand cul-de-sac, il n'en existe qu'une seule. La plus profonde de ces couches est susceptible d'être complétement isolée des autres par la dissection ; elle est représentée sur la fig. 2 ; les autres ne sont séparables que par places ; mais on peut très-bien les étudier après avoir simplement enlevé la tunique séreuse comme sur la fig. 1.

Fig. 1. *Fibres des couches superficielles.* — A, œsophage ; B, cardia ; C, C, grand cul-de-sac ou grosse tubérosité de l'estomac ; D, sommet de ce grand cul-de-sac ; E, petite courbure ; F, grande courbure ; G, duodénum ; H, pylore ; I, petite tubérosité de l'estomac ou antre du pylore ; K, face antéro-supérieure de l'estomac.

Les fibres longitudinales de l'œsophage, 1, formant une couche assez épaisse, parviennent au cardia et se divisent en deux nattes qui se répandent sur l'estomac. La natte qui est située à droite longe la petite courbure, gagne le pylore, et se continue avec les fibres longitudinales du duodénum ; elle constitue sur le bord concave de l'estomac un faisceau assez fort, 2, qui a reçu le nom de *cravate de Suisse*. Ce sont là les seules fibres qu'on puisse suivre sans interruption depuis l'œsophage jusqu'au duodénum. — La natte qui est située à gauche est exclusivement destinée au grand cul-de-sac sur lequel elle s'irradie en formant sous la séreuse une couche très-manifeste. Toutes les fibres de cette natte ne se comportent pas de la même manière : les unes, 3, descendent directement sur la face antérieure et la face postérieure de la grosse tubérosité, se trouvent ainsi perpendiculaires au grand axe de l'estomac, et ressemblent beaucoup à des fibres circulaires ; puis elles s'infléchissent un peu à gauche, gagnent l'extrémité gauche de la grande courbure qu'elles contournent, et se continuent sur la face opposée avec leurs homologues ; elles interceptent ainsi des *anses* dont la concavité, dirigée en haut et à droite, embrasse obliquement la grosse tubérosité de l'estomac. Les autres, 4, longent le bord supérieur du grand cul-de-sac, diminuent d'épaisseur en s'éloignant du cardia, et disparaissent avant d'atteindre le sommet de la grosse tubérosité.

D'un autre côté, les fibres longitudinales du duodénum, 5, parviennent au pylore et s'épanouissent uniformément sur la partie voisine de l'estomac. Celles qui occupent le bord concave, 6, se continuent directement avec la cravate de Suisse. — Celles qui occupent le bord convexe, 7, 7, forment le long de ce bord une couche assez mince, mais complète, qui atteint la grosse tubérosité ; parvenues là, les fibres diminuent d'épaisseur, et disparaissent pour la plupart ; quelques-unes, 8, se prolongent sur le bord du grand cul-de-sac, en passant au-devant des fibres à anses précédemment décrites, et meurent avant d'atteindre le sommet de la grosse tubérosité. — Enfin, celles des fibres longitudinales du duodénum qui se répandent sur les deux faces de l'estomac, disparaissent les unes après les autres à mesure qu'elles s'éloignent du pylore ; les plus longues, 9, n'arrivent pas jusqu'à la grosse tubérosité. Ces fibres ne forment qu'une couche incomplète ; elles laissent très-bien voir les fibres subjacentes. — La couche des fibres circulaires du duodénum se continue sur la partie pylorique et sur la partie moyenne de l'estomac. Elle est formée par une série d'anneaux perpendiculaires au grand axe de l'estomac. Cachée par les fibres longitudinales au niveau du pylore et des deux courbures, cette couche, 10, est visible sur les deux faces de l'estomac, et devient même tout à fait superficielle en approchant de la grosse tubérosité. Bientôt elle se perd sous les fibres à anses et ne peut être suivie plus loin ; il est certain qu'elle ne se continue pas avec la couche des fibres circulaires de l'œsophage.

Fig. 2. *Couche musculaire profonde.* — Pour étudier cette couche, il faut enlever les fibres précédentes. Elle occupe toute la grosse tubérosité et la plus grande partie du reste de l'estomac. Elle est la continuation de la couche des fibres circulaires de l'œsophage.

1, 1, 1, Couche des fibres superficielles ; 2, fibres circulaires, constituant la couche musculaire profonde de l'œsophage. Au niveau du cardia, ces fibres, obligées de se prêter à la forme de l'organe, décrivent non plus des cercles, mais des ellipses, 3, qui embrassent obliquement le commencement de la petite courbure. Un peu plus loin, les fibres de cette couche n'embrassent plus la petite courbure à laquelle elles sont devenues parallèles, et se portent obliquement, 4, vers la grande courbure qu'elles atteignent non loin du pylore ; puis elles contournent cette courbure et se continuent avec leurs homologues sur la face opposée de l'estomac. Il résulte de là que ces dernières fibres ne forment ni des anses, ni des paraboles, mais des ellipses très-allongées ; car elles reviennent à leur point de départ. — C'est donc à tort qu'on les désigne sous le nom de fibres *à anses paraboliques*. — Quelques faisceaux de fibres, 5, 5, provenant de la couche de fibres circulaires du côté opposé, passent sous la cravate de Suisse, et, s'infléchissant de gauche à droite, viennent se juxtaposer aux fibres précédentes. Malgré ce renfort, la couche profonde n'arrive pas jusqu'au petit cul-de-sac de l'estomac. A mesure qu'on les considère plus à gauche, les fibres que nous venons de décrire forment des ellipses moins allongées. Enfin, en approchant du sommet du grand cul-de-sac, elles ne décrivent plus que des cercles concentriques, 6. Là, ces fibres sont placées immédiatement au-dessous de la séreuse ; aussi les aperçoit-on sur la figure précédente. C'est parce que les autres fibres ne se prolongent pas jusque-là. Il n'existe donc qu'une seule couche musculaire sur le sommet de la grosse tubérosité.

Au-dessous de la couche musculaire précédente il n'y a pas d'autres fibres musculaires ; elle repose immédiatement sur la tunique fibreuse de l'estomac, 7.

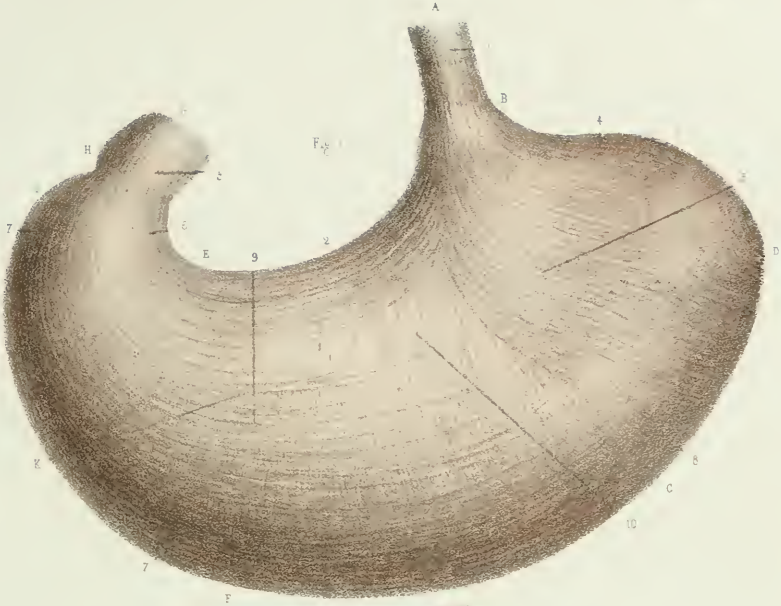
A
B
4
H
E
9
2
7
D
8
C
10
7
F

1
3
5
5
4





Fig. 1. Fig. 2. Fig. 3. ad naturam del.

Imp. Lith. Auguste Dry

FIBRES MUSCULAIRES DE L'INTESTIN GRÊLE.

Fig. I. 1, Fibres longitudinales formant un plan superficiel, uniforme, régulièrement disposé sur toute la circonférence de l'intestin ; 2, fibres circulaires formant la seconde couche.

FIBRES MUSCULAIRES DE L'EXTRÉMITÉ INFÉRIEURE DU GROS INTESTIN.

Fig. II, face antérieure du rectum ; fig. III, face latérale gauche ; fig. IV, face latérale droite.

A, Extrémité inférieure du rectum ; B, dernière branche de l'S iliaque ; C, C, C, face antérieure du rectum.

L'S iliaque possède la même structure que le reste du côlon (*voy.* pl. 14 *ter*). Ses fibres musculaires longitudinales forment trois bandelettes ou brides ; ses fibres musculaires circulaires forment un plan continu, et la brièveté des brides longitudinales détermine le plissement des couches subjacentes. Ces deux couches musculaires en se continuant sur le rectum subissent plusieurs modifications.

Les bandelettes, à mesure qu'elles descendent sur le rectum, s'élargissent et s'épaississent ; elles se portent sur les parties latérales du rectum ; deux d'entre elles, 1, 2, gagnent la face latérale droite, descendent l'une à côté de l'autre, et finissent par former un seul faisceau volumineux et aplati, 3, 3 (fig. II et IV), qui occupe le bord droit du rectum ; la troisième bandelette, 4, 4, gagne le bord gauche du rectum et le suit dans toute sa longueur. Les bandelettes longitudinales du gros intestin se trouvent par conséquent réduites à deux sur le rectum. Il en résulte que les plis rentrants formés par le froncement des couches plus profondes sont plus larges et forment intérieurement une saillie plus considérable que dans le côlon ; car chacun d'eux, au lieu d'occuper le tiers seulement de la circonférence de l'intestin, en occupe ici la moitié.

Ces plis intérieurs sont marqués à l'extérieur par des sillons profonds, dont les uns sont antérieurs, 5, 5, 5, et les autres postérieurs, 6, 6. Ils sont disposés alternativement sur les deux faces opposées du rectum, de telle sorte qu'un pli antérieur correspond au milieu d'une bosselure postérieure, et réciproquement.

Les bandelettes latérales du rectum sont formées par des faisceaux épais et puissants, dont la couleur est d'un gris rosé. Elles sont bien plus volumineuses que les bandelettes du côlon ; et cette augmentation vient de ce qu'un grand nombre de fibres musculaires, provenant du muscle releveur de l'anus, se recourbent de bas en haut sur le rectum et en renforcent les fibres longitudinales.

Les fibres circulaires offrent la même disposition que dans le côlon ; mais elles ne sont pas immédiatement sous-péritonéales au niveau des bosselures. Quelques fibres longitudinales indépendantes des faisceaux longitudinaux sont étalées sur la face antérieure et un peu sur la face postérieure du rectum. Ces dernières fibres proviennent encore du releveur de l'anus ; elles se perdent successivement sous le péritoine, et on ne les retrouve plus à la partie supérieure du rectum.

FIBRES MUSCULAIRES DU CŒCUM ET DU COLON.

Fig. I, face antérieure du cœcum; fig. II, face interne; fig. III, face postérieure.

A, extrémité inférieure de l'intestin grêle; B, côlon ascendant; C, cœcum; D, appendice iléo-cœcal, attiré en haut pour permettre d'étudier les fibres musculaires.

Les fibres musculaires du gros intestin sont de deux ordres; les unes sont longitudinales et superficielles, les autres sont circulaires et profondes.

Au lieu de constituer un plan uniforme, comme dans l'intestin grêle, les fibres superficielles forment des *bandelettes* ou *brides* dont la direction est longitudinale; moins longues que les autres couches de l'intestin, ces bandelettes déterminent un froncement qui donne au côlon son aspect bosselé. Elles sont au nombre de trois: la *première* est antérieure, 1 (fig. I); la *seconde* est postérieure et externe, 2 (fig. III); elle avoisine le bord convexe du côlon dans toute sa longueur; la *troisième* est postérieure et interne; elle longe le bord concave du côlon, 3 (II et III).

Les fibres circulaires du côlon constituent une couche uniforme, 4, 4, qui passe au-dessous des brides longitudinales; dans les intervalles qui séparent ces brides, cette couche est immédiatement placée sous la séreuse. Elle fait partie des plis rentrants que détermine la brièveté des bandelettes longitudinales. La plupart de ses fibres décrivent des anneaux complets; cependant, en approchant du cœcum, on peut en voir quelques unes 5, 5, (II et III) qui s'infléchissent pour se continuer avec les fibres de la troisième bride longitudinale.

La rencontre de l'intestin grêle avec le gros intestin, et l'existence de l'appendice, rendent un peu moins simple la disposition des fibres sur le cœcum. La première bride, ou bride antérieure, se recourbe sur la face antérieure du cœcum, 6 (I), s'élargit en s'amincissant, puis se dirige un peu en arrière et va gagner la partie antérieure de la base de l'appendice, 7, 7 (I et II). La seconde bride, ou bride postéro-externe, s'amincit et s'élargit beaucoup plus que la précédente; elle forme une couche qui recouvre la moitié inférieure de la face postérieure du cœcum, 8, 8 (III); après s'être ainsi disséminées, la plupart de ses fibres se recourbent de bas en haut, et convergent vers le bord postérieur de la base de l'appendice, 9, 9 (II et III). Enfin la troisième bride, parvenue au voisinage de l'intestin grêle, se divise en trois faisceaux secondaires. Le faisceau moyen, 10, 10 (II et III), gagne encore la base de l'appendice; le faisceau externe, 11, 11 (II et III), s'infléchit en dehors et se continue avec les fibres circulaires; enfin le faisceau interne, 12, 12 (II et III), gagne l'intestin grêle et se continue avec quelques unes des fibres longitudinales de cet intestin.

Ainsi presque toutes les fibres des deux premières brides, et une partie des fibres de la troisième, atteignent l'appendice vermiculaire et le suivent dans toute sa longueur.

D'un autre côté, les fibres longitudinales de l'intestin grêle se continuent aussi sur le cœcum. Quelques unes d'entre elles, situées du côté du bord mésentérique, vont prendre part à la formation de la troisième bride longitudinale ou bride postéro-interne du côlon; mais ces fibres peu nombreuses ne forment qu'un faisceau peu considérable déjà indiqué, 12, 12 (II et III). Toutes les autres se recourbent légèrement en divers sens et se continuent avec les fibres circulaires du cœcum, 13 (I); cette réflexion des brides longitudinales de l'intestin grêle s'opère à 2 centimètres au moins au-dessus de la terminaison des fibres circulaires de cet intestin. Il en résulte que ces dernières fibres, doublées par la fibreuse et par la muqueuse, s'enfoncent pour ainsi dire dans le cœcum, et la valvule iléo-cœcale n'est autre chose que la saillie intérieure qui résulte de cet enclavement.

Fig 1

Fig 2

Fig 3

Emile Renard sculpsit

Beau ad Naturam del.

Offe Litho Auguste Bry

MUQUEUSE DE L'ESTOMAC.

Surface interne de l'estomac d'un supplicié qui n'avait pris aucun aliment depuis la veille. L'estomac est ouvert longitudinalement sur sa face antérieure, plus près de la grande courbure que de la petite. L'incision est prolongée sur l'œsophage et sur le duodénum ; la pièce est étalée autant que le permet la présence du grand cul-de-sac.

A, œsophage ; B, duodénum ; C, cardia ; D, pylore ; E, grand cul-de-sac de l'estomac, dont la paroi antérieure n'est pas ouverte. Une ombre assez foncée indique sur la figure la cavité de ce grand cul-de-sac.

1, muqueuse de l'œsophage recouverte d'un épithélium assez épais, et offrant de légères stries longitudinales qui répondent à autant de veines (*voy.* plus loin pl. XXII, fig. 1, 2) ; 2, ligne festonnée du cardia ; à ce niveau, l'épithélium de la muqueuse perd brusquement la plus grande partie de son épaisseur et est réduit, dans le reste du tube digestif, à une couche d'une minceur inappréciable ; 3, saillies papilliformes que présente la muqueuse de l'estomac au niveau du cardia (*voy.* pl. XXII, fig. 1, *c*). Ces saillies sont dues à des glandes composées ; ce sont les *glandes cardiaques*. Elles constituent au niveau du cardia une espèce de couronne qui a moins d'un centimètre de large. Au delà de cette limite, on en aperçoit encore quelques-unes, 4, d'autant plus rares qu'on s'éloigne davantage du cardia.

La muqueuse de l'estomac présente des plis nombreux qui sont susceptibles de s'effacer par la distension. Ces plis, 5, 5, ne sont bien marqués que dans la partie de l'estomac qui est à droite du cardia. — La muqueuse seule prend part à la formation de ces plis. Leur direction est à peu près longitudinale, ce qui leur permet de se prêter à la dilatation de l'estomac en largeur ; mais, de plus, la plupart d'entre eux présentent des plis secondaires transversaux, 6, 6, qui peuvent en s'effaçant permettre l'allongement de l'estomac.

La muqueuse de l'estomac est d'un gris rosé lorsqu'on l'examine dans les conditions convenables. Sa surface n'offre ni villosités, ni glandes visibles à l'œil nu, à l'exception des glandes cardiaques précédemment indiquées. Il faut l'examiner à la loupe pour y apercevoir les orifices très-rapprochés des glandules stomacales ; celles-ci sont des culs-de-sac glandulaires simples et ressemblent de tous points aux glandes de Lieberkuhn de l'intestin grêle et du gros intestin (*voy.* pl. XVII *bis*, fig. 5).

Au niveau du pylore un anneau musculeux soulève la muqueuse et détermine une saillie circulaire, 7, qui porte le nom de valvule pylorique (*voy.* pl. XIII, fig. 2). En ce point la muqueuse change brusquement de nature. La muqueuse du duodénum, 8, est un peu plus rose que celle de l'estomac ; elle présente d'innombrables villosités, et de plus on y voit, 9, des saillies arrondies, grosses comme des têtes d'épingles ; ce sont les *glandes duodénales* ou *glandes de Brunner*.

MUQUEUSE DU DUODÉNUM.

1, ouverture pylorique. Dans le voisinage de cette ouverture la muqueuse duodénale présente quelques plis longitudinaux fort courts, 2, dus au froncement que détermine l'anneau musculeux du pylore. Bientôt, au lieu de ces plis longitudinaux, on voit naître des plis transversaux, 3, qui, d'abord fort peu développés, ne tardent pas, à mesure qu'on s'éloigne du pylore, à devenir plus considérables et à former des cercles presque complets, 4, 4 ; ce sont les *valvules conniventes* ou *de Kerkring* (*voy.* pl. XVII *bis*, fig. 1).

5, 5, petites saillies formées par les *glandes duodénales*, ou *glandes de Brunner*. Celles-ci, qu'on a confondues à tort avec les follicules isolés de l'intestin, occupent seulement la moitié supérieure du duodénum. Ce sont des glandes en grappe, munies d'un petit conduit excréteur, et comparables pour la structure aux glandules cardiaques. Elles sont atrophiées sur les sujets qui ont succombé à une maladie longue; on ne les étudie bien que sur les cadavres d'individus morts de mort violente (*voy.* pl. XV, 9).

Au milieu de la deuxième portion du duodénum, sur la paroi postérieure et interne de cet intestin, existe un mamelon très-apparent, 6; la muqueuse en ce point est soulevée par l'ampoule de Water. Cette ampoule, située sur la terminaison des voies hépatiques et pancréatiques, s'ouvre dans le duodénum par un petit orifice, 7, qui est dirigé en bas. — Au-dessus et un peu en avant de cette ouverture, on en trouve une autre beaucoup plus petite, 8, qui paraît constante, mais qui est souvent cachée dans les plis des valvules conniventes. C'est l'ouverture de la *branche récurrente du conduit pancréatique*.

Emile Beau ad naturam del

Offset Auguste Bry

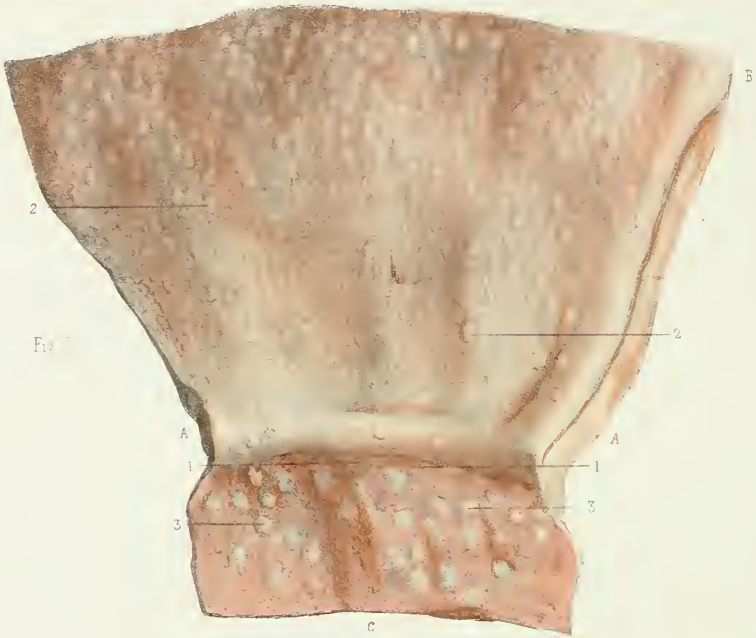

Fig 1

Fig 2

GLANDE DE LA MUQUEUSE DIGESTIVE.

La muqueuse du canal intestinal possède une innombrable quantité de petites glandes qu'on peut diviser en trois groupes : 1° les glandes acineuses ou en grappes ; 2° les glandes en cœcum ; 3° les follicules clos.

Les glandes acineuses sont pourvues d'un canal excréteur; toujours assez grosses pour être vues à l'œil nu, elles sont placées immédiatement au-dessous de la membrane muqueuse ; on ne les trouve que dans l'œsophage et dans le duodénum. (Voy. cette planche et les figures III et IV de la planche 17.)

Les glandes en cœcum commencent au niveau du cardia et se retrouvent dans toute la partie sous-diaphragmatique du tube digestif. Elles sont contenues dans l'épaisseur de la muqueuse et ne sont visibles qu'avec le secours du microscope. (Voy. pl. 17, fig. I et II, et pl. 17 *bis*, fig. V.) Ces glandes sont les mêmes, à de très-légères différences près, depuis le cardia jusqu'à l'anus. Dans l'intestin grêle, elles portent le nom de follicules de Lieberkuhn.

Enfin les follicules clos sont, comme les précédents, contenus dans l'épaisseur de la muqueuse; plus petits que les glandes acineuses, ils sont néanmoins bien visibles à l'œil nu ; ils sont tantôt isolés, tantôt agminés ; on les trouve dans l'intestin grêle et dans le gros intestin.

En résumé, l'œsophage n'a que des glandes acineuses, et l'estomac n'a que des glandes en cœcum.

Le gros intestin, l'iléum et le jéjunum ont des follicules clos et des glandes en cœcum.

Seul, le duodénum possède à la fois les trois espèces de glandes.

Fig. I et II. *Glandes œsophagiennes.*

Les glandes œsophagiennes sont de petits corps arrondis, situés immédiatement au-dessous de la membrane muqueuse et adhérents à la face profonde de cette membrane. Disséminées dans toute la longueur de l'œsophage, elles deviennent plus nombreuses et plus volumineuses dans la portion thoracique de ce conduit.

Avant toute dissection, on les voit sous forme de petits corps lenticulaires, soulevant légèrement la muqueuse; on les voit mieux encore lorsqu'on enlève préalablement l'épithélium par quelques heures de macération dans l'eau. Toujours assez régulières dans leur forme, elles sont tantôt arrondies, tantôt elliptiques ; dans ce dernier cas, leur grand axe est parallèle à celui de l'œsophage. Pour les étudier, il est nécessaire de disséquer la membrane muqueuse; la laxité du tissu cellulaire sous-muqueux rend cette dissection très-facile. Les glandes restent attachées à la face profonde de la muqueuse ; pour les étudier, il suffit alors de prendre un lambeau de cette membrane et de le placer sous le microscope.

Le diamètre des glandes œsophagiennes varie entre 1 et 2 millimètres. Celles qui sont rondes sont moins volumineuses que celles qui sont allongées. Elles conservent leur forme et leurs contours arrondis sous une forte pression, ce qui permet d'affirmer qu'elles sont entourées d'une membrane propre assez résistante. Leur surface est légèrement bosselée ; cette apparence, qui, du reste, manque souvent, semble indiquer une division en un certain nombre de petits lobes juxtaposés.

Les glandes œsophagiennes sont des glandes *acineuses*, dont la structure est assez simple. Elles sont constituées par une accumulation de vésicules arrondies, larges en général de 1/10e de millimètre, étroitement serrées les unes contre les autres, séparées néanmoins par de minces prolongements de tissu cellulaire. Ces vésicules sont les *culs-de-sac glandulaires*, ou *acini*. Elles sont formées d'une membrane qui circonscrit une cavité, et qui est tapissée par un *pavé épithélial*. Nous n'en dirons pas davantage sur cette structure élémentaire qui se retrouve, avec de légères modifications, dans toutes les glandes acineuses, et qui est du ressort de l'anatomie générale.

De la face superficielle des glandes œsophagiennes se détache un conduit excréteur qui s'engage immédiatement dans l'épaisseur de la muqueuse, et qui s'ouvre dans l'œsophage par un orifice microscopique. Ce conduit, très-court et très-mince, n'a pas plus de 1/4 de millimètre de large, et sa longueur ne dépasse guère 1 1/2 millimètre. Nous n'avons pas réussi à l'injecter, et nous n'avons pu l'étudier qu'à l'aide du microscope. On n'arrive, pour ainsi dire, que par hasard à le voir bien nettement. Il se déchire presque toujours au niveau de son entrée dans la glande, et il est alors impossible de le retrouver sur la muqueuse à laquelle il reste attaché. Pour qu'on puisse l'examiner, il faut qu'il soit un peu plus long que d'habitude; alors on peut, sans le rompre, retourner légèrement la glande avec la pointe d'une aiguille, et la regarder pour ainsi dire de profil.

Les glandes œsophagiennes sont très-vasculaires ; elles sont presque toujours entourées d'un cercle vasculaire constitué par des rameaux artériels et veineux. De ce cercle partent des ramuscules très-déliés qui pénètrent directement dans la glande par les divers points de sa surface.

Fig. I. *Une glande œsophagienne. — Grossie 20 fois.* La glande qui est représentée sur cette figure est elliptique. Elle avait 2 millimètres de long sur 1 millimètre de large ; la compression exercée sur elle pour la rendre transparente l'a aplatie et étalée, en augmentant ses dimensions d'environ un tiers. 1, 1, les deux extrémités de la glande ; 2, 2, bosselures de sa surface donnant une apparence de lobes ; 3, 3, culs-de-sac glandulaires, ou *acini* : on ne les étudiera bien que sur la figure suivante ; 4, conduit excréteur : on le perd de vue au moment où il pénètre dans la glande ; 5, une artériole; 6, une veinule formant autour de la glande une sorte de cercle vasculaire.

Fig. II. *Un fragment de la même glande. — Grossi 400 fois.* On aperçoit quatre *acini*, à contours arrondis. Ils semblent converger vers un centre commun. Des fibres de tissu cellulaire, entrecroisées en divers sens, les entourent et les séparent les uns des autres dans la plus grande partie de leur étendue. La netteté des contours indique manifestement que les acini sont limités par une membrane propre. Cette membrane, très-transparente, laisse apercevoir le *pavé épithélial* qui tapisse sa face interne. Les éléments épithéliaux, toutefois, ne forment pas une couche continue ; on peut voir, 1, 1, qu'ils sont séparés par des espaces où l'on n'aperçoit que des granulations.

Fig. III. *Glandes de l'estomac et du duodénum. — La pièce est grossie 2 fois.*

A, A, le pylore fendu et déployé : il s'aperçoit sous la forme d'un bourrelet, limité, du côté du duodénum, par une ligne très-nette; B, B, portion pylorique de l'estomac; C, extrémité supérieure du duodénum.

La muqueuse change brusquement de nature au niveau du pylore. L'estomac ne présente pas de villosités; celles-ci commencent tout à coup, 1, 1, immédiatement au-dessous du pylore, et se retrouvent ensuite dans toute la longueur de l'intestin grêle. Une différence bien plus essentielle est constituée par les modifications que subit l'appareil glandulaire. L'estomac ne possède qu'une seule espèce de glandes, toutes microscopiques ; les saillies arrondies, 2, 2, qu'on aperçoit à la surface de la muqueuse, et qui ont été prises pour des glandes particulières, ne sont que des amas de glandes microscopiques. (Voyez pl. 17). Le duodénum possède en premier lieu des glandes microscopiques, analogues à celles de l'estomac, et, par conséquent, invisibles sur la figure; de plus, il présente des glandes propres, assez volumineuses, placées sous la muqueuse qu'elles soulèvent çà et là, 3, 3 : ce sont les *glandes duodénales*, ou *glandes de Brunner* (Voyez pl. 17). Enfin, à sa partie inférieure, commencent les follicules clos.

(Pl. 17.)

GLANDE DE LA MUQUEUSE DIGESTIVE (Suite).

Fig. I. *Glandes de l'estomac. — Grossies* 100 *fois.*

L'estomac ne possède qu'une seule espèce de glandes : ce sont les glandes en cœcum, visibles seulement au microscope. Les saillies arrondies qu'on aperçoit au voisinage du pylore, et qui ont été prises pour des glandes acineuses ou pour des follicules clos, ne sont en réalité que des amas de glandes en cœcum. (Voy. pl. 16 *bis*, fig. III, 2.)

Les glandes de l'estomac sont innombrables; elles sont contenues dans l'épaisseur de la muqueuse; elles sont tellement rapprochées, qu'en certains points elles se touchent comme des tuyaux d'orgue. Ce sont des tubes plus ou moins longs, tapissés à l'intérieur par un pavé épithélial, ouverts, d'une part, à la surface de la muqueuse, et terminés en cul-de-sac à l'autre extrémité. Leur largeur n'est pas uniforme. Leur extrémité superficielle a de $0^{mm},03$ à $0^{mm},04$. L'extrémité profonde a de $0^{mm},05$ à $0^{mm}6$. Leur longueur n'est pas la même dans toutes les parties de l'estomac; elle est en moyenne de $0^{mm},2$ à $0^{mm},3$ vers le grand cul-de-sac; vers le pylore, elle est de $0^{mm},5$; enfin, au niveau des saillies situées au voisinage du pylore, elle est de $0^{mm},8$. Ces saillies ne diffèrent du reste de la muqueuse que par la longueur plus considérable des glandes en cœcum, qui sont en même temps beaucoup plus serrées les unes contre les autres.

Les glandes stomacales sont légèrement flexueuses, quelquefois elles sont un peu recourbées à leur extrémité; mais jamais, dans l'espèce humaine, elles ne s'enroulent sur elles-mêmes, comme cela a lieu dans quelques espèces animales. Elles sont presque toutes simples; cependant, au voisinage du pylore, on en voit quelques-unes qui sont bifurquées ; nous n'avons jamais vu de division en plus de deux tubes secondaires.

La figure I représente un amas de glandes stomacales, au niveau de ces saillies qu'on remarque près du pylore, et qu'on a prises pour des follicules clos ou pour des glandes acineuses. A, extrémité superficielle des glandes; B, leur extrémité profonde, terminée en cul-de-sac. 1, fibres de la muqueuse stomacale; 2,2,2, les glandes tubuleuses; 3, cul-de-sac terminal; 4, 4, glandes légèrement recourbées à leur extrémité ; 5, une glande bifurquée.

Fig. II. *Glandes en cœcum de l'intestin grêle* (100 *diamètres.*)

Ces glandes ressemblent beaucoup aux glandes stomacales. Elles portent, dans l'intestin grêle, le nom de glandes de Lieberkuhn, d'après le nom d'un anatomiste qui ne les a cependant pas décrites le premier.

Elles diffèrent des glandes stomacales en ce qu'elles sont un peu plus courtes, un peu plus larges; en outre, elles sont plus régulièrement disséminées et ne sont jamais bifurquées.

Les mêmes glandes se retrouvent dans le gros intestin ; elles y sont plus larges et plus courtes que dans l'intestin grêle, et à plus forte raison que dans l'estomac. (Voy. pl. 17 *bis*, fig. V.)

Fig. III et IV. *Glandes duodénales.*

Les glandes duodénales ressemblent d'une manière complète aux glandes œsophagiennes ; elles en diffèrent seulement par une forme moins régulière et par les variations de leurs dimensions. Elles sont situées au-dessous de la muqueuse, à la face profonde de laquelle elles adhèrent, de telle sorte qu'on les entraîne avec la muqueuse lorsqu'on détache cette membrane. Elles commencent brusquement au-dessous du pylore; elles sont tellement nombreuses dans la première portion du duodénum qu'elles y forment une couche continue, épaisse de 2 à 3 millimètres ; elles soulèvent la muqueuse à ce niveau et constituent des saillies qu'on aperçoit très-bien sans dissection chez les individus qui ont succombé à une mort rapide. (Voy. pl. 16, fig. III, 3, 3). Dans la deuxième partie du duodénum, elles deviennent plus petites et moins nombreuses ; enfin, elles disparaissent peu à peu dans la troisième partie du duodénum.

Ces glandes portent le nom de *glandes duodénales*, ou *de Brunner*. C'est par suite d'une erreur qu'on a donné le nom de Brunner aux follicules clos isolés de l'intestin grêle.

Fig. III. *Un fragment de la muqueuse de la deuxième partie du duodénum* (6 *diamètres*).

La muqueuse est vue par sa face profonde, avec les glandes duodénales qui y sont restées fixées. On voit sur cette figure que ces glandes sont très-rapprochées les unes des autres, et très-inégales entre elles. Un réseau vasculaire très-riche se distribue autour d'elles, et envoie des ramuscules dans leur épaisseur.

Fig. IV. *Un autre fragment de la même membrane. — Grossi* 20 *fois.*

On aperçoit plusieurs glandes duodénales. En comparant ces glandes à la glande œsophagienne qui est représentée sur la figure I de la planche 16 *bis*, on voit que leur structure est exactement la même. Nous renvoyons par conséquent au texte de la planche précédente.

Les glandes étant vues directement, on n'aperçoit pas leurs conduits excréteurs. On voit, au milieu d'elles, une veine du tissu cellulaire sous-muqueux.

Fig. 3

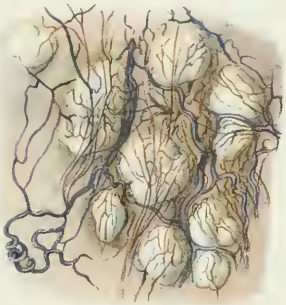

Fig. 1

Fig. 2

Fig. 4

Emile Beau ad naturam del

Offic lith. Lemercier.

MUQUEUSE DE L'INTESTIN GRÊLE ET DU GROS INTESTIN.

Fig. 1. *Fragment de l'extrémité supérieure du jéjunum, vu par sa face interne.* — On a enlevé successivement les diverses tuniques sur différents points de la préparation, afin de montrer la superposition des couches; A, tunique muqueuse; B, tunique celluleuse ou sous-muqueuse; C, tunique musculeuse vue par sa face interne où sont les fibres transversales; D, tunique séreuse. — La muqueuse présente en ce point un grand nombre de valvules conniventes semblables par leur structure et leur direction à celles du duodénum, mais moins serrées et moins larges que ces dernières. La plupart d'entre elles, 1, sont transversales; cependant on voit un certain nombre de plis obliques, 2, qui font communiquer ensemble deux valvules rapprochées. La surface de la muqueuse est partout recouverte de petites villosités qui lui donnent l'aspect d'un velours très fin.

Fig. 2. *Muqueuse de l'iléon.* — A, extrémité supérieure de la préparation; B, extrémité inférieure; C, D, plaques de Peyer. La muqueuse de l'intestin grêle se modifie graduellement de haut en bas; celle de l'iléon diffère de celle du duodénum par des caractères très tranchés, mais de l'une à l'autre on passe par des transitions insensibles. Vers la fin de l'iléon on trouve à peine çà et là quelques plis courts, étroits, à direction transversale, 1; ce sont des valvules conniventes rudimentaires. Ces valvules s'arrêtent sur le bord des plaques de Peyer, et se continuent parfois avec une légère saillie circulaire qui entoure la plaque à la manière d'un bourrelet. — Les *plaques de Peyer*, variables en nombre et en dimension, commencent ordinairement vers la partie moyenne de l'intestin grêle; elles peuvent remonter beaucoup plus haut; il y en a rarement plus de trente, et souvent beaucoup moins. Elles sont plus ou moins elliptiques, leur grand axe est longitudinal; on n'en trouve jamais sur le côté de l'intestin qui reçoit l'insertion du mésentère. Les supérieures sont en général assez petites; les inférieures peuvent avoir jusqu'à 10 centimètres de long; leur surface, irrégulière, présente des saillies et des enfoncements qui lui donnent un aspect gaufré; leur circonférence est comme encadrée dans une espèce de bourrelet, 2, qui est constitué par un pli circulaire de la muqueuse. — En dehors des plaques, la muqueuse offre de petites taches rondes, blanches, légèrement saillantes qui correspondent à des *follicules isolés*. Les plus larges, 3, 3, n'ont guère plus de 1 millimètre de diamètre.

Fig. 3. *Fragments de la muqueuse précédente, grossi six fois.* — A, portion d'une plaque de Peyer, B, muqueuse proprement dite. — Parvenue au voisinage de la plaque, la muqueuse s'élève assez brusquement, et forme un bourrelet, 1, qui entoure la plaque. Le bourrelet est une espèce de couronne qui supporte un grand nombre de villosités très courtes, et comme globuleuses, 2 On peut voir, 3, une valvule connivente qui aboutit à ce bourrelet, et se continue avec lui. 4, follicule isolé de la muqueuse intestinale; il ne présente aucun orifice; c'est un *follicule clos*, 5, villosités de cette muqueuse. Ce sont des plis très sinueux, très petits, très serrés les uns contre les autres. — Tous les éléments de la muqueuse se retrouvent sur la plaque où ils possèdent seulement des dimensions plus considérables. — La surface de cette plaque présente un grand nombre de saillies globuleuses, 6; ce sont des follicules clos, distendus par l'accumulation du liquide qu'ils sécrètent. Ces follicules, semblables aux follicules isolés, mais plus gros qu'eux, portent le nom de *follicules agminés*. Leur surface est recouverte par un grand nombre de saillies mamelonnées, extrêmement petites, qui sont de véritables villosités. — Autour de ces follicules on voit, 7, 7, des villosités semblables par leur disposition aux villosités de la muqueuse environnante, mais plus volumineuses que ces dernières. — Enfin, les parties ombrées, 8, sont les dépressions réticulées qui donnent à la plaque un aspect gaufré, et qui augmentent la saillie des follicules agminés.

Fig. 4. *Muqueuse du gros intestin, grandeur naturelle.* — Cette muqueuse se distingue de celle de l'intestin grêle par l'absence des valvules conniventes, des villosités et des plaques de Peyer. Elle présente, il est vrai, des plis transversaux, mais ces plis, formés par toute l'épaisseur de la paroi intestinale, ne ressemblent en rien aux valvules conniventes qui sont de simples plis de la muqueuse, 1, 1, dépression longitudinale qui correspond aux brides musculaires longitudinales, 2, 2, saillies transversales intérieures qui correspondent aux dépressions de la surface extérieure. Ces saillies sont séparées les unes des autres par des sillons transversaux, 3. — 4, 4, follicules isolés de l'intestin. — Ces follicules sont semblables à ceux de l'intestin grêle, mais un peu plus gros qu'eux. Ce sont des vésicules closes de toutes parts, situées dans l'épaisseur de la muqueuse. Le liquide que sécrète leur surface interne les distend, et il arrive un moment où cette pression intérieure détermine la rupture de la paroi superficielle des vésicules. Le follicule, qui était clos dans l'origine, s'ouvre donc *par déhiscence* et verse son produit dans l'intestin. Il présente alors la forme d'une bourse à goulot rétréci *voy.* pl. XXII, fig. 6. — La muqueuse du gros intestin ne porte pas de villosités, mais si on la regarde obliquement on voit qu'elle n'est pas parfaitement lisse; elle est recouverte d'une innombrable quantité de petits points à peine perceptibles qui lui donnent l'aspect légèrement grenu. Pour reconnaître la nature de ces petits points saillants, il faut recourir à des grossissements assez forts.

Fig. 5. *Muqueuse du gros intestin, grossissement de 30 diamètres.* — Les mucosités qui recouvrent cette membrane ne permettent de l'étudier convenablement qu'après l'avoir plongée pendant plusieurs jours dans de l'eau alcoolisée ou acidulée. Il faut ensuite l'étaler à l'air et l'y laisser pendant plusieurs heures pour faire évaporer la couche superficielle de liquide. On voit alors que la surface de cette muqueuse est criblée d'une innombrable quantité de petits trous, A, A, qui sont les orifices des *follicules de Lieberkuhn*. Les follicules de Lieberkuhn existent aussi dans l'intestin grêle, mais les villosités y masquent leurs ouvertures. Ce sont des glandes en *cæcum*, constituées par un cul-de-sac simple, cylindrique, assez court, et perpendiculaire à la surface de la muqueuse. Leurs orifices ont la forme de losanges émousses; ils sont disposés avec une merveilleuse régularité; ils sont séparés les uns des autres par des intervalles, B, de la même largeur qu'eux, et au niveau desquels la muqueuse est parfaitement lisse. Ces intervalles sont plus larges et un peu plus saillants au niveau de la rencontre de quatre follicules, C, ce qui donne à la muqueuse l'aspect grenu lorsqu'on l'examine à la simple vue. Les follicules de Lieberkuhn existent partout, même sur les follicules clos.

Fig. 6. *Appendice vermiculaire fendue suivant sa longueur.* — A, extrémité cœcale de l'appendice, B, son extrémité libre, terminée en cul-de-sac. C, C, follicules clos, semblables à ceux des autres parties de l'intestin, et très rapprochés les uns des autres. C'est là ce qui a fait admettre l'existence d'une plaque de Peyer dans l'appendice; mais on n'y trouve ni le bourrelet, ni les villosités, ni les dépressions réticulées qui existent dans les véritables plaques de Peyer.

VAISSEAUX DE L'ESTOMAC, DU FOIE ET DE LA RATE.

Les deux figures de cette planche représentent l'origine et la distribution de branches du tronc cœliaque et des veines correspondantes. La figure 2 est destinée, en particulier, à montrer la disposition des vaisseaux courts et des vaisseaux gastro-épiploïques gauches. Les lettres, qui indiquent la situation des organes où les vaisseaux aboutissent, sont différentes sur les deux figures et seront expliquées isolément; mais afin de ne donner qu'une seule description des vaisseaux, nous n'avons fait qu'une seule série de chiffres pour les deux figures.

Fig. 1. A, B, diaphragme roupé et tendu avec des crochets; C, D, foie relevé et rejeté à droite; E, cordon de la veine ombilicale; F, ligament suspenseur ou repli falciforme; G, face inférieure du foie; H, lobe de Spigel; I, vésicule biliaire; J, conduit hépatique; K, conduit cystique; L, conduit cholédoque; M, face antéro-supérieure de l'estomac; N, N, bord convexe de l'estomac; O, bord concave; P, grosse tubérosité; Q, cardia; R, pylore; S, petite tubérosité; T, pancréas; U, duodénum; V, V, grand épiploon.

Fig. 2. A, face antérieure de l'estomac; B, face postérieure; C, bord convexe; D, grosse tubérosité ou extrémité gauche de l'estomac; E, extrémité droite de l'estomac; F, la rate.

Par une disposition qui n'est point rare, ces artères diaphragmatiques du sujet qui a servi à cette préparation, au lieu de provenir directement et isolément de l'aorte, naissent par un tronc commun, de la coronaire stomachique; parvenu, 1, au-dessus de l'orifice œsophagien du diaphragme, ce tronc commun se bifurque en diaphragmatiques inférieures droite et gauche.

Le tronc cœliaque naît à angle droit de la face antérieure de l'aorte, immédiatement au-dessous de l'arcarde aortique du diaphragme; il se porte directement en avant et, après un trajet de 1 centimètre et demi environ, se divise brusquement en trois artères inégales qui se séparent en divergeant comme les branches d'un trépied : ce sont la coronaire stomachique, l'hépatique et la splénique.

La *coronaire stomachique*, 2, se porte à gauche et un peu en avant, gagne la petite courbure de l'estomac, se recourbe alors et longe cette courbure de gauche à droite. Elle ne donne aucune branche par sa concavité; par sa convexité elle donne des rameaux antérieurs et postérieurs qui sont de plusieurs ordres; les uns sont ascendants, se dirigent un peu en arrière, et traversent l'orifice œsophagien du diaphragme pour se distribuer dans les parois de l'œsophage; les autres, dont la direction est à peu près transversale, se ramifient, 3, autour du cardia; ils sont fournis ici par le tronc des diaphragmatiques inférieures. Les autres enfin, et ce sont les plus nombreux, sont descendants; ce sont les rameaux gastriques proprement dits. Ils cheminent d'abord sous la séreuse où ils forment, par leurs anastomoses, des mailles très larges, et, parvenus sur la partie moyenne de la face antérieure de l'estomac, ils s'anastomosent, 4, avec des branches analogues venues de la grande courbure.

L'*artère hépatique*, 5, plus volumineuse que la coronaire, et moins grosse que la splénique, se dirige à droite dans l'épaisseur de l'épiploon gastro-hépatique, et, parvenue au niveau du pylore, donne des branches destinées à l'estomac, et au commencement du duodénum. Ce sont d'abord la gastro-épiploïque droite, 6, 6, 6, qui descend derrière le pylore et gagne le bord convexe de l'estomac qu'elle longe de droite à gauche. Cette artère fournit des rameaux ascendants qui se distribuent sur la face antérieure, 7, et sur la face postérieure, 8 (fig. 2), de l'estomac, et des rameaux descendants, 9, 10, qui se ramifient dans le grand épiploon. Après avoir fourni la gastro-épiploïque droite, ou quelquefois avant de la fournir, l'artère hépatique donne l'artère pylorique, 11, qui descend vers le pylore, se recourbe de droite à gauche le long de la petite courbure de l'estomac, et va, 12, s'anastomoser à plein canal avec la coronaire stomachique. Il n'est pas rare de voir une autre branche assez petite, 12, naître de l'hépatique au même niveau que la pylorique, et se jeter sur la première portion du duodénum. L'artère hépatique, après avoir émis les artères précédentes, remonte vers le hile du foie, et se divise ordinairement en deux branches; l'une, 13, gagne l'extrémité gauche du sillon transverse; la seconde, 14, atteint l'extrémité droite de ce sillon, en passant derrière le conduit hépatique, et donne, 15, l'artère cystique à la vésicule du fiel.

L'*artère splénique*, 16, dernière branche du tronc cœliaque, se dirige à gauche, un peu en bas et un peu en arrière, gagne le bord supérieur du pancréas, passe derrière l'estomac et atteint le hile de la rate (fig. 2). Au moment d'y arriver, elle se divise en plusieurs branches, qui se subdivisent à leur tour avant de pénétrer dans cet organe; la branche inférieure de la splénique donne, 17, l'*artère gastro-épiploïque gauche* volumineuse, récurrente, qui atteint le bord convexe de l'estomac, le longe de gauche à droite, et s'anastomose en arcarde avec l'artère gastro-épiploïque droite, 6, déjà décrite; la branche supérieure de la splénique donne les *artères courtes*, 18, 19, 20, qui se jettent, par un cours rétrograde, sur la grosse tubérosité de l'estomac, et s'y distribuent. Du reste, l'origine de ces divers vaisseaux est soumise à quelques variétés. La branche inférieure de la splénique peut donner une ou plusieurs artères courtes, et la gastro-épiploïque gauche peut venir directement du tronc de la splénique avant sa bifurcation

Les veines suivent assez régulièrement la distribution des artères. Les veines courtes et gastro-épiploïques gauches se jettent dans la veine splénique qui est remarquable par son volume. La veine gastro-épiploïque droite va rejoindre la grande mésaraïque.

Enfin, le tronc de la veine porte, 21, reçoit successivement les veines coronaire stomachique, pylorique, duodénale supérieure lorsqu'elle existe, et la veine de la vésicule du fiel. Les branches veineuses de l'estomac et de la rate sont, en général, plus superficielles que les artères correspondantes; mais le tronc de la veine porte est situé derrière l'artère hépatique.

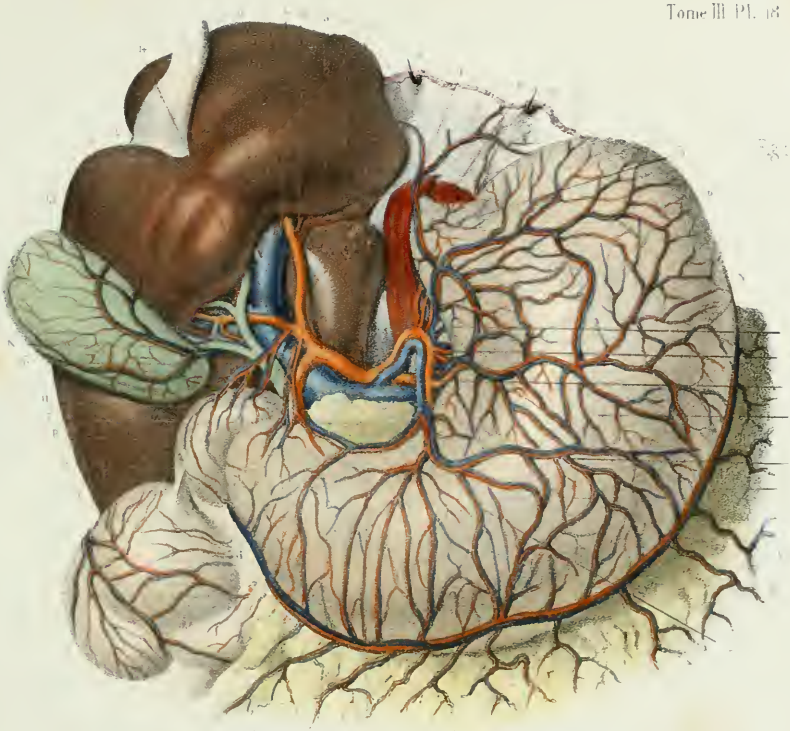

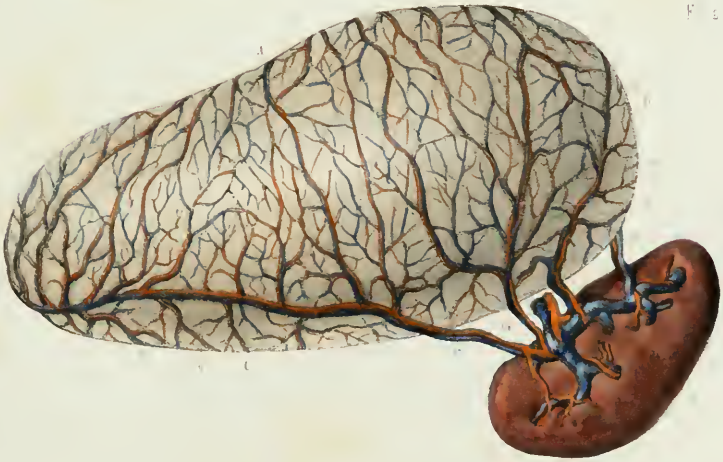

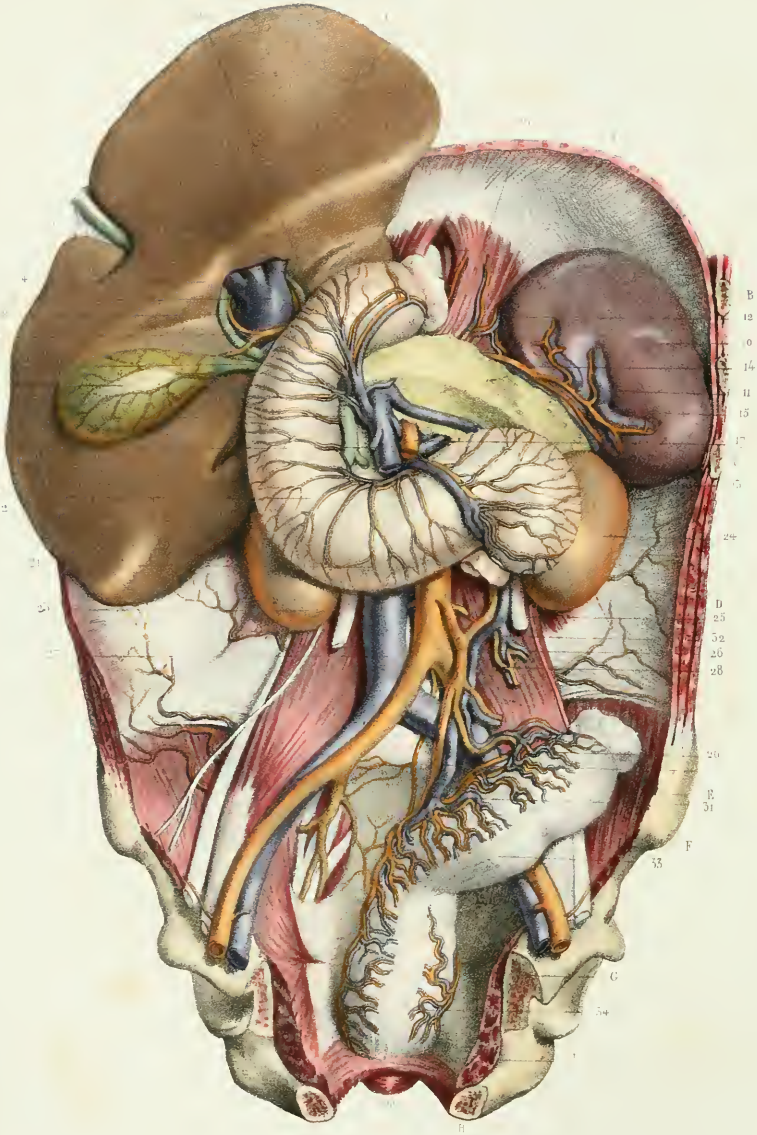
B
12
10
14
11
15
17
5
24
D
25
52
26
28
20
E
31
F
33
G
34

ARTÈRES ET VEINES.

a, diaphragme. *b-c*, les côtes. *d*, paroi abdominale. *e*, fosse iliaque. *f*, épine iliaque antérieure et supérieure. *g-h*, coupe du bassin au niveau de la cavité cotyloïde. *i*, muscle releveur de l'anus.

1-2, face inférieure du foie, soulevée en avant. 3, sillon de la veine ombilicale qui loge la veine ombilicale chez le fœtus, et le cordon fibreux qui la remplace chez l'adulte. Ce sillon est quelquefois converti en un canal, 4, par un prolongement de la substance du foie. 5, sillon transverse ou sillon de la veine porte. 6, vésicule du fiel. 7, conduit cystique. 8, conduit hépatique. 9, artère hépatique. 10, la rate, vue par sa face interne. La rate est située profondément dans l'hypochondre gauche, en arrière et à gauche de la grosse tubérosité de l'estomac, au-dessous du diaphragme et au-dessus du rein gauche. La face interne de la rate est concave, et présente un sillon, 11, appelé *scissure* ou *hile* de la rate, qui reçoit les vaisseaux de la rate et donne insertion à l'épiploon gastro-splénique. Cette face interne est en rapport : dans la partie située au-devant de la scissure, avec la grosse tubérosité de l'estomac; dans la partie située en arrière de la scissure, avec la capsule surrénale gauche, le rein, le pilier gauche du diaphragme et la petite extrémité du pancréas. La face externe de la rate, convexe, répond au diaphragme qui la sépare des 9e, 10e et 11e côtes. La circonférence de la rate, à peu près elliptique, est sillonnée par des échancrures plus ou moins profondes. Son extrémité supérieure, 12, épaisse et quelquefois recourbée sur elle-même, répond à l'aponévrose du diaphragme; son extrémité inférieure, 13, répond à l'extrémité gauche du pancréas, au rein et à la capsule surrénale gauche. 14, artère splénique, branche du tronc cœliaque. 15, veine splénique, qui s'unit aux veines mésentériques pour constituer le tronc de la veine porte. 16, pancréas. Le pancréas est un organe glanduleux situé profondément dans l'abdomen, au-devant de la colonne vertébrale, entre les trois courbures du duodénum, derrière l'estomac et à droite de la rate. Son extrémité droite est beaucoup plus volumineuse que l'extrémité gauche, d'où la division classique du pancréas en *tête*, en *corps* et en *queue*. La face antérieure du pancréas est recouverte par l'estomac et par la première portion du duodénum; sa face postérieure répond à la première vertèbre lombaire, dont la séparent les vaisseaux mésentériques supérieurs, l'aorte, la veine cave et un grand nombre de plexus nerveux et lymphatiques. L'artère et la veine mésentérique supérieures, 17, 18, ainsi que la veine porte, sont logées dans un canal que forme le pancréas. Son bord supérieur est creusé en gouttière, pour loger les vaisseaux spléniques; son bord inférieur répond à la 3e portion du duodénum, dont il est séparé par les vaisseaux mésentériques supérieurs. 19, 20, 21, *duodénum*. Le duodénum forme la première partie de l'intestin grêle; il décrit un demi-cercle qui circonscrit l'extrémité droite du pancréas. On le divise en trois portions : la première portion, 19, commence au pylore, se porte horizontalement en arrière et à droite, et se termine près du col de la vésicule, en se réunissant à angle avec la deuxième portion, 20, qui descend à peu près verticalement. La troisième portion, 21, se porte transversalement de droite à gauche, au-devant de la colonne vertébrale, et finit au niveau des vaisseaux mésentériques supérieurs qui croisent sa direction. 22, conduit cholédoque, qui vient s'ouvrir dans le duodénum au point de réunion des seconde et troisième portions. Le duodénum répond : en haut, au foie et à la vésicule du fiel; en bas, il est limité par le feuillet inférieur du mésocolon transverse. En avant, il est recouvert par le feuillet supérieur du mésocolon, par l'estomac et par l'extrémité droite du côlon; en arrière, il répond à la partie antérieure et latérale droite de la colonne vertébrale, au rein droit, à la veine cave inférieure, à l'aorte et au pilier droit du diaphragme. Dans cette figure, la première partie du duodénum a été tirée en haut, pour laisser voir le pancréas qu'elle recouvre. 23, rein droit. 24, rein gauche. 25, urethère. 26, aorte. 27, veine cave inférieure. 28, artère mésentérique inférieure. 29, 30, artères hémorrhoïdales supérieures. 31, 32, veine mésentérique inférieure. 33, 34, rectum. 35, anus.

ARTÈRES ET VEINES.

a, *b*, circonvolutions de l'intestin grêle. *c*, cœcum. *d*, côlon ascendant. *e*, côlon transverse. *f*, côlon descendant. *g*, grand épiploon; ce grand épiploon et le côlon transverse ont été étalés sur la poitrine. *h*, duodénum.

1, artère mésentérique supérieure; cette artère naît de la partie antérieure de l'aorte, immédiatement au-dessous du tronc cœliaque, qu'elle égale presque en volume; elle se dirige immédiatement en bas entre le pancréas et la troisième portion du duodénum, gagne l'extrémité supérieure du mésentère en s'insinuant entre les deux lames qui le constituent, et décrit une légère courbure, dont la convexité est à gauche. Près de son origine, l'artère mésentérique supérieure donne de petites branches au pancréas et au duodénum; dans l'épaisseur du mésentère, elle fournit un grand nombre de branches volumineuses, qu'on peut diviser en celles qui émanent de sa concavité, et en celles qui émanent de sa convexité. Les branches qui émanent de sa concavité vont se distribuer au gros intestin; elles portent le nom de *coliques*. Les artères coliques droites, au nombre de deux ou trois, sont distinguées en *supérieure*, *moyenne* et *inférieure* : la supérieure, 2, est ascendante; la moyenne, 3, est horizontale; l'inférieure, 4, est descendante. Contenues entre les lames du mésocolon droit, elles forment en se bifurquant, au voisinage du gros intestin, de grandes arcades anastomotiques qui donnent naissance à des branches, dont les unes antérieures et les autres postérieures se divisent en rameaux sous-péritonéaux, et en rameaux qui vont se distribuer dans l'épaisseur de l'intestin. La branche gauche de bifurcation de la colique droite supérieure, 7, s'anastomose avec la branche supérieure de la colique gauche supérieure. La branche inférieure de bifurcation de la colique droite inférieure, 8, s'anastomose avec l'extrémité de la mésentérique supérieure. Les branches qui proviennent de la convexité de l'artère mésentérique supérieure, 9, 10, 11, 12, vont se distribuer à l'intestin grêle. Contenues entre les deux lames du mésentère, elles se bifurquent, après un court trajet, pour s'anastomoser les unes avec les autres, et former des arcades, 13, 14, 15, dont la convexité est tournée du côté de l'intestin grêle. De la convexité de ces arcades primitives naissent des rameaux qui se divisent bientôt eux-mêmes, et forment de nouvelles arcades anastomotiques, dont la courbe est beaucoup plus étendue que celle de la première série. Ces secondes arcades donnent également naissance à des rameaux qui s'anastomosent entre eux et forment une troisième série d'arcades. On observe trois séries d'arcades au commencement et à la fin de l'intestin grêle; à la partie moyenne, on en trouve une quatrième et même une cinquième. De la convexité de l'arcade qui avoisine le plus l'intestin grêle naissent des rameaux qui se portent sur les deux faces de l'intestin, et se divisent en superficiels et en profonds. Dans les premiers temps de la vie intra-utérine, l'artère mésentérique supérieure fournit une branche *omphalo-mésentérique* qui suit le cordon ombilical. 16, veine mésentérique supérieure; elle est située à droite et un peu au-devant de l'artère du même nom. Ses ramifications, 17, 18, forment des séries d'arcades analogues à celles des divisions de l'artère. Les veines coliques droites, 19, 20, 21, et les veines de l'intestin grêle vont s'aboucher, les unes à droite et les autres à gauche, dans la veine mésentérique supérieure. 22, 23, vaisseaux épiploïques.

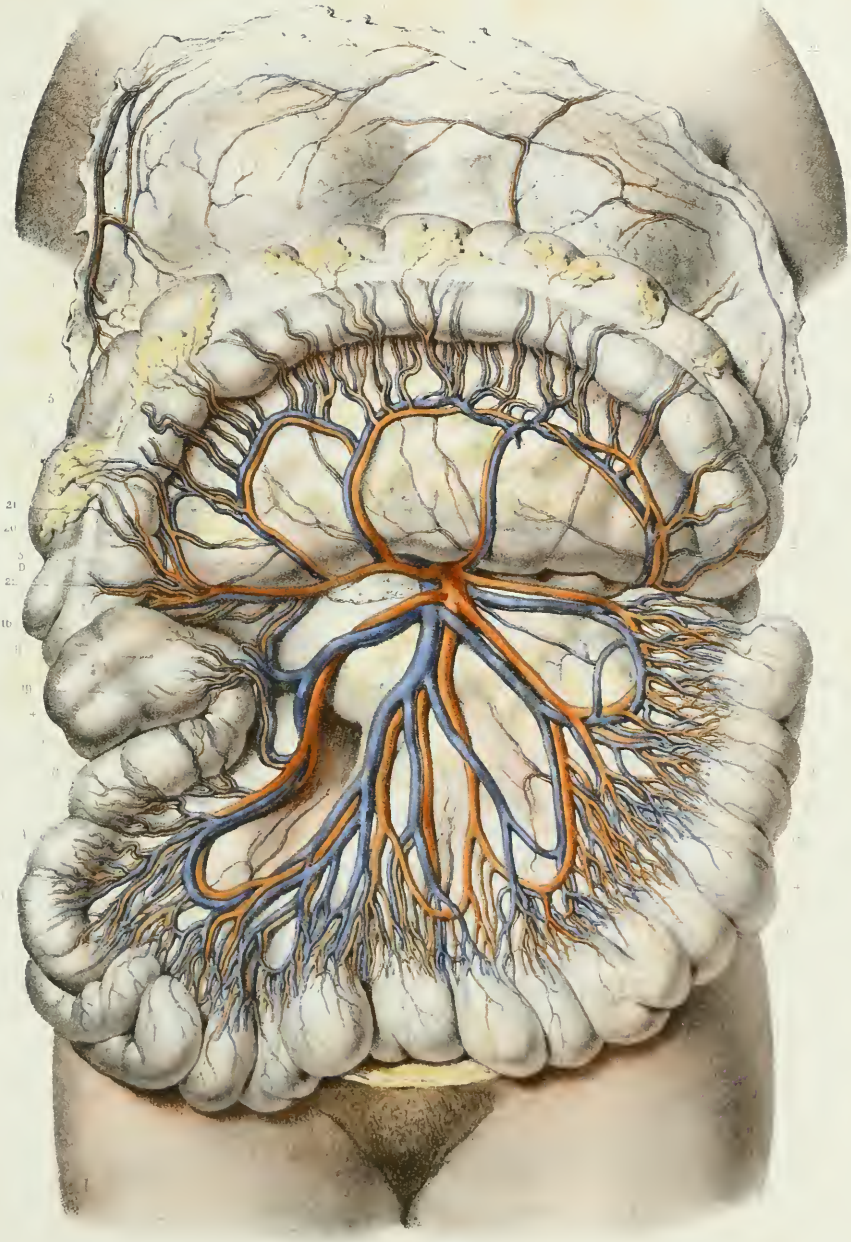

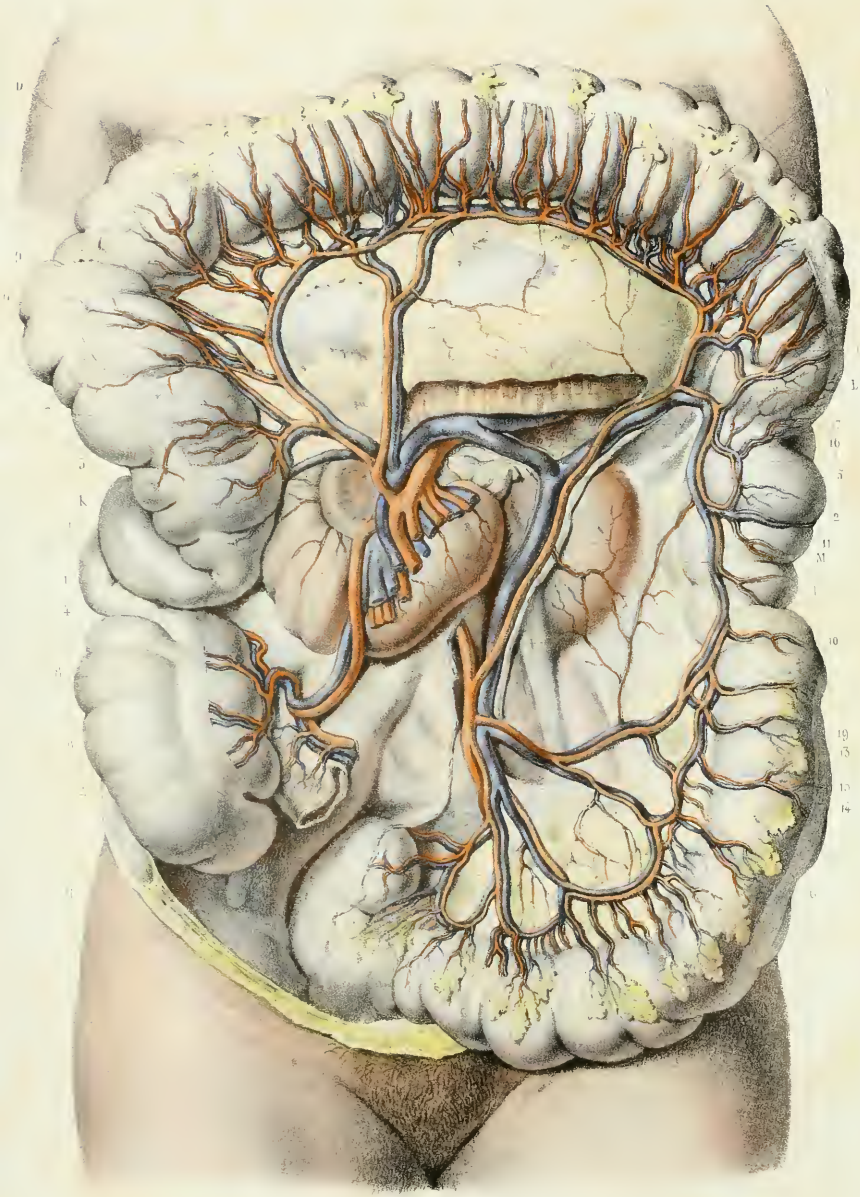
L
10
2
11
M
10
19
13
14

ARTÈRES ET VEINES.

Vaisseaux du gros intestin. — L'intestin grêle, le mésentère et le grand épiploon sont enlevés. Le colon transverse, attiré hors de la cavité abdominale, est étalé sur la poitrine.

A, l'iléon coupé en travers. B, cœcum. C, côlon ascendant ou lombaire droit. D, E, côlon transverse ou arc du côlon. F, côlon descendant ou lombaire gauche. G, l'S iliaque déployée. H. Commencement du rectum. I, J, troisième partie du duodénum. Une ligature a été placée sur cet intestin, qui est coupé en travers au niveau de sa terminaison K, la tête du pancréas. L, le corps et la queue du pancréas. Pour rendre visible cette partie de la glande, on a enlevé le péritoine qui la recouvrait, et qui se continuait avec le feuillet inférieur du mésocôlon transverse. On a aussi enlevé le péritoine de la région lombaire gauche, ce qui permet de voir l'extrémité supérieure du psoas, et, au dessus de ce muscle, en M, le rein entouré de son atmosphère adipeuse.

1. Artère mésentérique supérieure. Les branches, 2, que cette artère fournit du côté de sa convexité, et qui se rendent à l'intestin grêle, ont été coupées en travers quand on a enlevé le mésentère. Par sa concavité, elle ne fournit ici que deux branches, 3 et 4, qui sont les artères coliques droites. La branche 4 se dirige vers le cœcum; c'est la colique droite inférieure. La branche 3 se divise promptement en deux rameaux : le premier se dirige en dehors et à droite vers le côlon ascendant : c'est l'artère colique droite moyenne; le second, ou artère colique droite supérieure, se dirige en haut, dans l'épaisseur du mésocôlon transverse, et gagne l'arc du côlon. Il y a donc en réalité trois coliques droites, quoique deux d'entre elles, sur ce sujet, naissent par un tronc commun.

5 La veine mésentérique supérieure, ou grande mésaraïque, se comporte absolument comme l'artère correspondante: les divisions de ces vaisseaux s'accompagnent partout Par sa convexité, cette veine reçoit les veines de l'intestin grêle qui sont ici coupées en travers. Par sa concavité elle reçoit en haut, 7, le tronc commun des veines coliques droites, supérieure et moyenne; et en bas, 8, la veine colique droique inférieure. Ainsi, du reste, que cela a lieu dans toute l'étendue du système de la veine porte, une seule veine accompagne chaque artère; de plus on peut voir, 9, que les veines sont situées sur un plan plus profond.

10. Artère mésentérique inférieure. Cette artère naît de la face antérieure et un peu latérale gauche de l'aorte, à 6 centimètres environ au-dessus de sa terminaison. Elle se dirige obliquement en bas et à gauche vers l'S iliaque, dans l'épaisseur du mésocôlon iliaque, puis se recourbe légèrement en bas et en dedans, et gagne le rectum sur lequel elle se termine en donnant les artères hémorrhoïdales supérieures. Elle ne fournit aucune branche interne. En dehors, c'est-à-dire du côté de sa convexité, elle donne les artères coliques gauches. L'artère colique gauche supérieure, 11, est récurrente; elle se dirige obliquement en haut et en dehors, vers l'extrémité supérieure du côlon descendant, et se divise en deux branches, dont l'une inférieure descend le long du côlon lombaire droit pour s'anastomoser avec la seconde colique gauche; tandis que l'autre, 12, supérieure, remonte vers l'arc du côlon et se recourbe de gauche à droite pour constituer, en s'inosculant avec la branche gauche de la colique droite supérieure, une des plus grandes anastomoses de l'économie Les autres artères coliques gauches, 13, 14, 15, sont destinées au côlon descendant et à l'S iliaque. Au voisinage de l'intestin elles forment des arcades entièrement semblables, par la distribution de leurs rameaux, aux arcades des artères coliques droites

16. Veine mésentérique inférieure ou petite mésaraïque. Elle résulte de la réunion des veines hémorrhoïdales supérieures et coliques gauches. Elle abandonne l'artère mésentérique inférieure au moment ou celle-ci se dirige vers l'aorte; elle remonte alors sous le péritoine à gauche du mésentere, gagne l'extrémité gauche du duodénum, puis se recourbe horizontalement de gauche à droite et va rejoindre à angle aigu la veine splénique, 17, sous le bord inférieur du pancréas. Le tronc commun de ces deux veines s'unit bientôt à la veine mésentérique supérieure pour donner le tronc de la veine porte

STRUCTURE DE LA MUQUEUSE OESOPHAGIENNE, STOMACALE ET INTESTINALE.

Fig. 1. *Muqueuse de l'œsophage et de l'estomac au niveau du cardia.* — Sujet adulte, 4 diamètres.

A, muqueuse œsophagienne; B, muqueuse stomacale; C, muqueuse du cardia présentant une structure particulière. Cette membrane, beaucoup moins vasculaire que les muqueuses de l'œsophage et de l'estomac, commence en haut par une ligne assez indécise D, et se termine en bas par une ligne tranchée E, régulièrement ondulée, et présentant de six à dix festons. La muqueuse entre ces deux lignes offre un grand nombre de petites saillies légèrement imbriquées, semblables, pour la forme et le volume, aux papilles coniques de la langue, mais beaucoup moins vasculaires que ces dernières.

1, 1, veines de la muqueuse œsophagienne, assez volumineuses, superficielles, longitudinales, ondulées, au nombre de deux pour chacun des festons du cardia. A une petite distance du cardia, on voit, 2, 2, que ces veines sont formées par la réunion d'une multitude de veinules parallèles, superficielles, longitudinales et ondulées comme elles. Les veinules, à leur tour, proviennent des capillaires superficiels et surtout des capillaires profonds du cardia. Au-dessous de ce plan de veinules, et toujours dans l'épaisseur de la muqueuse, existe un réseau à mailles larges de capillaires presque tous veineux. Quelques artérioles existent aussi dans la muqueuse; mais la plupart des artères de l'œsophage sont sous-muqueuses, et ne se voient ici, 3, 3, que par transparence. Les vaisseaux de la muqueuse stomacale présentent une disposition toute différente. Les artérioles et les veinules, situées sur le même plan 4, s'accompagnent très exactement et décrivent des sinuosités très marquées. Parvenus à la ligne festonnée du cardia, ces vaisseaux disparaissent subitement, 5, cachés par les petites saillies de la muqueuse cardiaque; 6, capillaires de la muqueuse stomacale.

Fig. 2. *Muqueuse de la paroi antérieure de l'estomac.* — Enfant nouveau-né, 4 diamètres. La pièce ayant été tendue pour permettre de dessiner les réseaux vasculaires, les plis de la muqueuse sont effacés. Cette membrane a été enlevée en partie pour montrer les réseaux sous-muqueux.

A, surface de la muqueuse stomacale ne renfermant que des capillaires tant artériels que veineux, disposés en mailles serrées et arrondies. A chacune de ces mailles correspond l'orifice microscopique d'une glande en cœcum. Ces orifices, n'étant visibles qu'à des grossissements beaucoup plus forts, n'ont pu être indiqués ici. B, couche sous-muqueuse de l'estomac, dans laquelle on voit, C, un large réseau d'artérioles et de veinules satellites les unes des autres, et un réseau capillaire D beaucoup moins riche que celui de la muqueuse.

Fig. 3. *Villosités intestinales.* — Enfant de deux ans, 8 diamètres. Les villosités n'existent que dans l'intestin grêle; remarquables par l'irrégularité de leur forme et de leur volume, elles sont très rapprochées les unes des autres, et même imbriquées de manière à cacher complétement leur implantation sur la muqueuse. — Chacune d'elles doit être considérée comme un petit pli de la muqueuse, destiné, ainsi que les valvules conniventes, à augmenter la surface interne de l'intestin. Depuis le simple pli de la muqueuse jusqu'à la villosité la plus indépendante et la mieux isolée, on trouve aisément toutes les transitions. — Beaucoup de ces villosités A sont cylindriques; d'autres, B, sont globuleuses ou coniques. — Sur quelques unes, C, la hauteur diminue, tandis que l'étendue de la base augmente. Parmi ces dernières, on en voit, D, qui se replient une ou plusieurs fois suivant la longueur de leur base. Lorsque cette disposition est très marquée E, F, on croirait voir plusieurs villosités globuleuses très rapprochées les unes des autres; mais un examen attentif montre que ces saillies, en apparence isolées, ne sont que les diverses parties d'un pli très sinueux de la muqueuse. — Les vaisseaux de ces villosités sont extrêmement nombreux; l'élément veineux y prédomine; les vaisseaux pénètrent dans la villosité sous deux états différents. Les uns, visibles à l'œil nu, et sans injection sur un animal récemment tué, proviennent directement des artérioles et des veinules de la muqueuse. Les autres, beaucoup plus fins, sont fournis par le réseau capillaire de la muqueuse. Ces divers vaisseaux ou leurs ramifications sont en général dirigés suivant la plus grande dimension de la villosité.

Fig. 4. *Vaisseaux chylifères sous-muqueux de l'intestin grêle.* — Sujet adulte, 10 diamètres. Ces vaisseaux, d'un calibre à peu près uniforme, constituent sous la muqueuse un réseau à mailles polygonales. Chacune des stries ou dépressions annulaires qu'on aperçoit à l'extérieur correspond à une valvule intérieure. Chacune des portions du vaisseau chylifère, qui est comprise entre deux de ces anneaux, a la forme d'un tronc de cône dont le gros bout est tourné vers la périphérie. A A, chylifères provenant de la muqueuse, coupés en travers au niveau de la valvule qui précède leur embouchure dans le réseau sous-muqueux.

Fig. 5. *Plaque de Peyer.* — Enfant de deux ans, 4 diamètres.

A, plaque de Peyer, de forme elliptique, dont le grand diamètre est parallèle à l'axe de l'intestin; elle présente à sa surface de légères dépressions qui lui donnent un aspect gaufré. Les petites saillies que ces dépressions séparent sont demi-transparentes; elles correspondent à autant de follicules clos distendus par le produit de leur sécrétion; d'où il résulte que chaque plaque de Peyer est formée par des *follicules agminés*. B, muqueuse intestinale; un léger frottement, exercé au bout de quelques jours de macération, a permis d'emporter les villosités afin de laisser voir les vaisseaux de cette membrane. Ces vaisseaux sont à peu près situés sur le même plan; en général, cependant, les veinules sont plus superficielles que les artérioles. Leur direction est perpendiculaire à celle de l'intestin. Chacun de ces vaisseaux, au voisinage de la plaque de Peyer, se divise en deux branches qui se recourbent en sens opposés pour s'anastomoser avec les branches correspondantes des vaisseaux voisins. Il en résulte une série d'arcades qui entourent complétement la circonférence de la plaque. De la convexité de ces arcades partent les vaisseaux destinés à la plaque, dont la surface présente un réseau très fin à mailles arrondies.

Fig. 6. *Glandes solitaires, ou follicules isolés de l'intestin.* — Enfant de deux ans, grossissement de 12 diamètres. Ces glandes solitaires existent dans toute l'étendue de l'intestin grêle et du gros intestin. Celles qui sont dessinées sur la figure ont été prises dans le gros intestin. La pièce a été dessinée par transparence afin de montrer les vaisseaux dans toute l'épaisseur de la préparation. Voilà pourquoi le fond des follicules est la partie la plus claire du dessin.

A, A, glandes solitaires ayant la forme d'une bourse dont l'ouverture est rétrécie. Un petit bourrelet circulaire B forme une légère saillie autour de l'orifice. — 1, 1, artérioles et veinules marchant de front dans l'épaisseur de la muqueuse, et interceptant par leurs anastomoses de larges mailles qui entourent assez exactement les orifices des follicules. Les capillaires de la muqueuse proprement dite forment des réseaux à mailles presque arrondies. Ceux des follicules, au contraire, sont rayonnés, de telle sorte que chacun d'eux est à peu près parallèle à ceux qui l'avoisinent. Ces vaisseaux sont perpendiculaires au bourrelet circulaire, se réfléchissent avec la muqueuse pour pénétrer dans la cavité du follicule, et se dirigent en convergeant vers le fond de cette cavité.

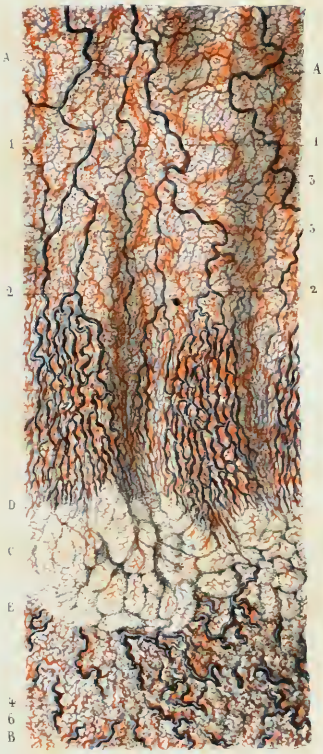

Fig 1

Fig 4

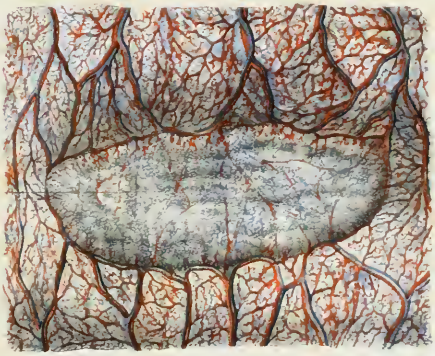

Fig 5

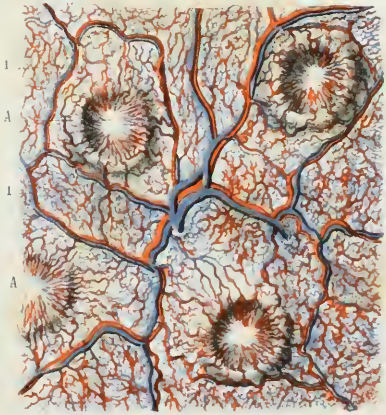

Fig 6

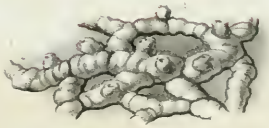

Fig 2

Fig 3

Le Bon autot. trait. de

Mercier

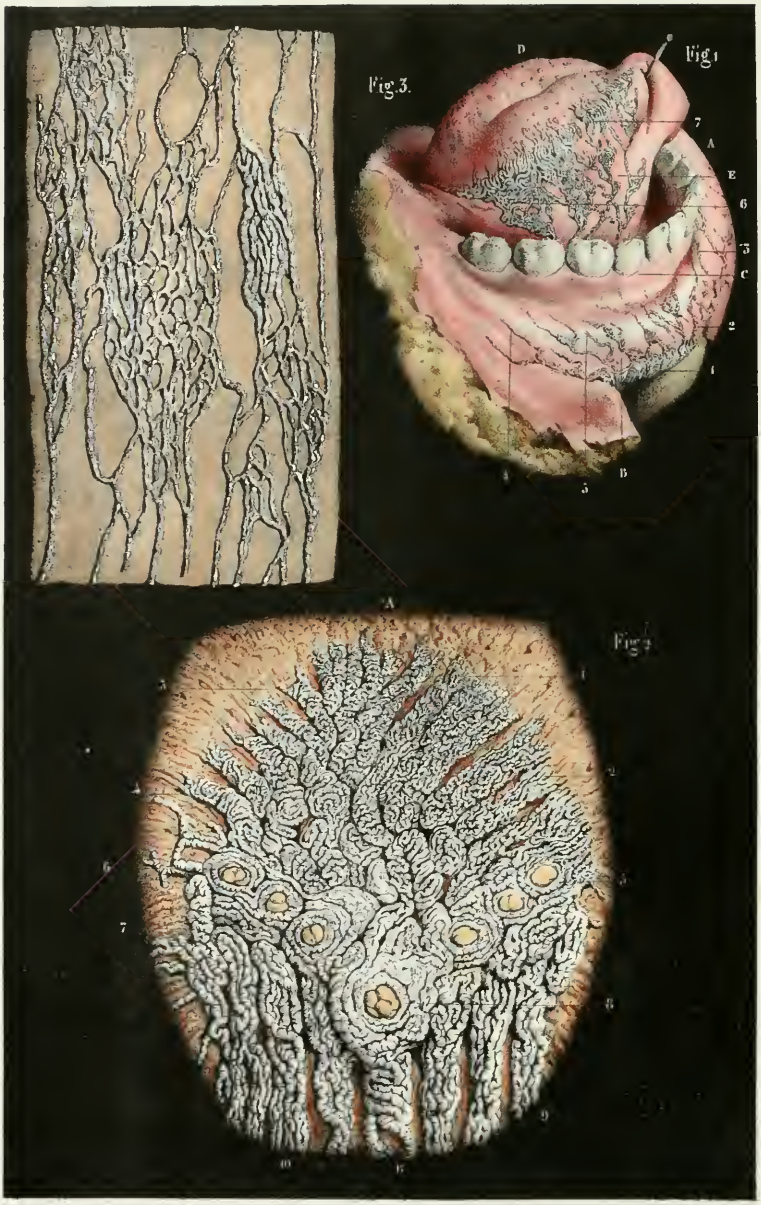

Emile Rey 80 Cliché Lemercier

VAISSEAUX LYMPHATIQUES.

Fig. 1. *a b*, lèvre inférieure, renversée en dehors. *c*, arcade dentaire. *d*, face supérieure de la langue. *e*, face inférieure de la langue.

1, 2, 3, 4, 5, réseau lymphatique du bord libre et de la face postérieure de la lèvre inférieure. De ce réseau naissent les vaisseaux qui se dirigent vers le fond de la gouttière labio-maxillaire, traversent la couche des muscles et viennent se rendre aux ganglions qui longent les vaisseaux faciaux, au-devant du muscle masséter. 6, 7, réseau lymphatique des bords et de la face inférieure de la langue. Ce réseau, continu avec celui de la face supérieure, forme des plexus qui suivent les lignes disposées en séries verticales le long du bord de la langue, s'étale ensuite sur la membrane muqueuse de la bouche, et donne naissance à un grand nombre de rameaux qui vont se rendre aux ganglions sous-maxillaires.

Fig. 2. *a*, partie antérieure de la langue. *b*, partie postérieure.

1-10, réseau lymphatique de la face dorsale de la langue, vu à un grossissement de 4 diamètres. La membrane muqueuse de la face dorsale de la langue, en raison du grand nombre de follicules et de papilles dont elle est hérissée, possède un réseau lymphatique qui acquiert un développement considérable vers la partie moyenne et postérieure. Ce réseau, 1, 2, 3, 4, situé plus superficiellement que les vaisseaux sanguins, forme des plexus qui s'enroulent sur les plis obliques que présente la membrane muqueuse, et viennent s'unir aux plexus des bords latéraux. (Voyez fig. 1.) Vers la partie antérieure de la langue, où ces plis sont beaucoup moins saillants, le réseau lymphatique s'étale sur la membrane muqueuse, qu'il couvre d'une lamelle argentée. Au niveau des *grosses papilles* ou *papilles caliciformes*, 5, 6, 7, 8, les vaisseaux lymphatiques deviennent volumineux ; ils forment des plexus à mailles très-serrées, qui contournent les sillons et les replis disposés en manière de calice autour des papilles. Dans les injections heureuses, la papille est elle-même quelquefois injectée; mais presque toujours on est dans la nécessité de piquer directement son sommet. Cette disposition des vaisseaux lymphatiques qui contournent les papilles se retrouve dans l'intestin au niveau des follicules; à ce titre, les replis qui entourent les grosses papilles ne seraient autre chose qu'un amas de follicules. En arrière du V ouvert en avant, constitué par la série des grosses papilles, 9, 10, le réseau lymphatique forme encore des plexus considérables qui recouvrent les replis et les follicules dont est hérissée en ce point la membrane muqueuse. Les vaisseaux qui naissent de ces réseaux sont fort nombreux. Les uns, au nombre de quinze ou vingt, partent de la pointe et des bords latéraux de la langue, pour aller se rendre aux ganglions sous-maxillaires ; les autres, au nombre de six ou huit, émanent de la partie postérieure de la langue, descendent dans l'épaisseur des trois replis glosso-épiglottiques, et vont se rendre aux ganglions profonds qui entourent la veine jugulaire interne.

Fig. 3. Réseau lymphatique de la membrane muqueuse de l'œsophage, vu à un grossissement de 4 diamètres. Ce réseau, à mailles allongées dans le sens vertical, donne naissance à plusieurs vaisseaux qui traversent la couche musculaire pour aller se rendre aux ganglions nombreux situés autour de l'œsophage.

VAISSEAUX LYMPHATIQUES.

Fig. 1. *a*, orifice cardiaque. *b*, orifice pylorique. *c*, petite courbure. *d-d*, grande courbure.

1, réseau lymphatique de la membrane séreuse de l'estomac. Ce réseau diffère beaucoup de celui que l'on injecte sur la peau ou sur les membranes muqueuses; il présente un grand nombre de dilatations plus ou moins volumineuses, qui auraient pu nous faire douter de leur nature, si nous ne les avions vues s'allonger par une de leurs extrémités et donner naissance à un beau vaisseau lymphatique venant aboutir à un ganglion. Cette disposition, en forme d'ampoules, est tout à fait semblable à celle que nous a présentée le réseau lymphatique de la plèvre pulmonaire. Sur l'estomac des jeunes enfants, le réseau lymphatique est plus régulier que sur l'estomac de l'adulte et du vieillard; mais il présente encore un grand nombre de dilatations qui rendent l'injection fort difficile. De ce réseau, qui revêt les deux faces de l'estomac, partent, 2, 3, 4, 5, 6, 7, 8, de nombreux vaisseaux variqueux dans presque toute leur longueur, qui se dirigent les uns vers la petite courbure, les autres vers la grande courbure, pour aller se rendre aux ganglions.

Le réseau lymphatique de la membrane séreuse de l'estomac et des intestins ne communique pas avec celui de la membrane muqueuse; les vaisseaux qui partent de l'un et l'autre réseau ne s'anastomosent jamais entre eux.

Fig. 2. Réseau lymphatique de la membrane muqueuse de l'estomac, vu à un grossissement de 4 diamètres. Ce réseau, tout à fait semblable à celui de la peau, est formé de deux couches, l'une superficielle, et l'autre profonde. Il donne naissance à des vaisseaux qui traversent la membrane fibreuse, puis la membrane musculeuse, deviennent sous-séreux au voisinage des courbures de l'estomac, et se terminent aux ganglions. Ces vaisseaux, d'un calibre à peu près uniforme dans toute leur longueur, sont parfaitement distincts des vaisseaux variqueux, qui émanent du réseau de la membrane séreuse. Le réseau lymphatique de la membrane muqueuse de l'estomac, peu abondant vers la grosse tubérosité, acquiert un développement considérable au voisinage de l'orifice pylorique.

Fig. 3. Réseau lymphatique de la membrane muqueuse de l'estomac, au voisinage du pylore, vu à un grossissement de 4 diamètres. Ce réseau, près l'orifice pylorique, acquiert un grand développement ; il forme des plexus qui entourent les follicules et les glandes qui se trouvent dans cette région.

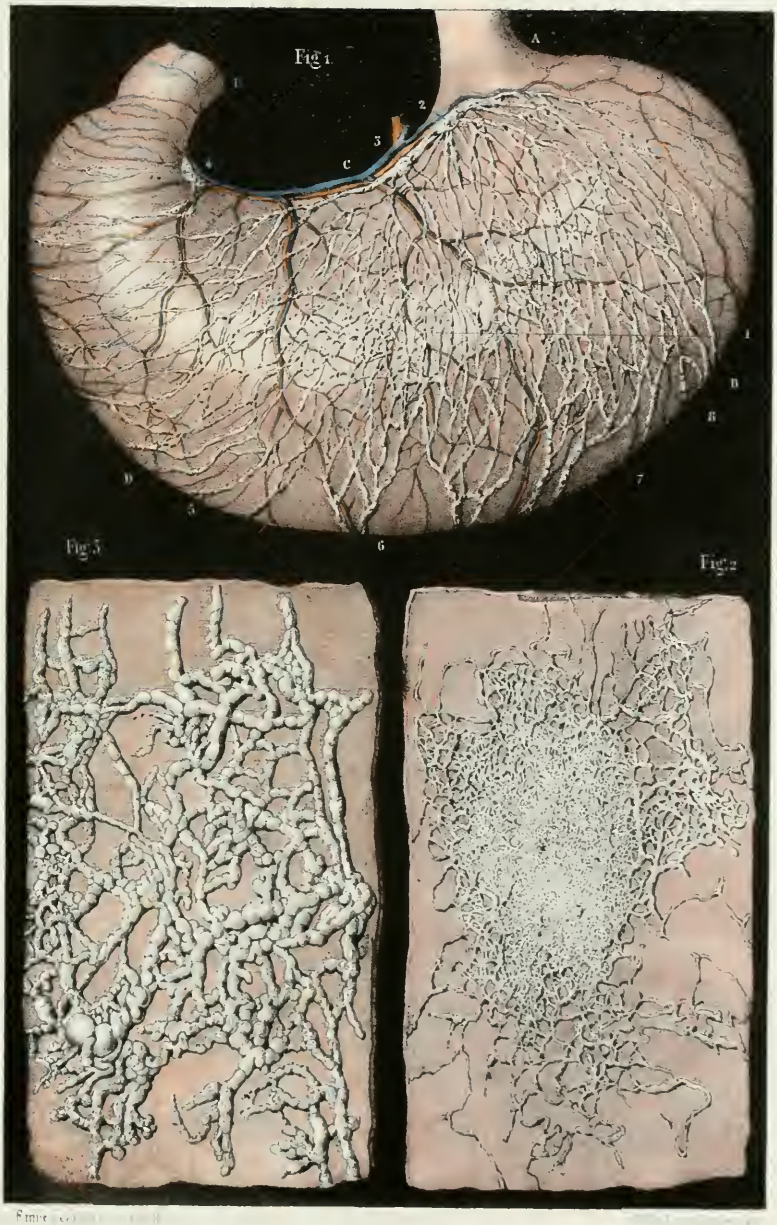

Emile [illegible]

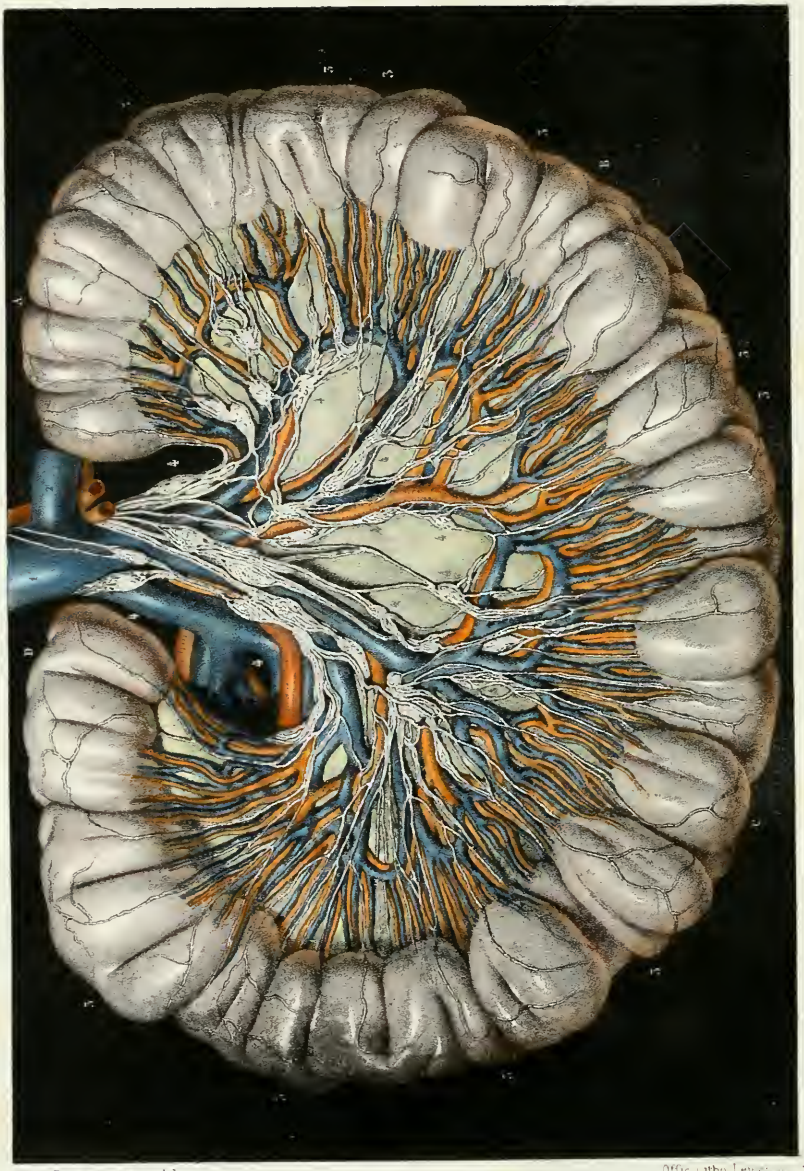

de le Be, ed notar am del. Offic. Litho Lemercier

VAISSEAUX LYMPHATIQUES.

a, *b*, *c*, *d*, intestin grêle. 1, tronc de la veine porte. 2, veine splénique. 3, 3, 3, 3, les vaisseaux lymphatiques qui proviennent des réseaux de la muqueuse et de la séreuse, situés entre les deux lames du mésentère, et accolés aux vaisseaux sanguins qui leur servent d'appui, traversent une série de ganglions, 4, 4, 4, 4, avant d'arriver au canal thoracique. Ces ganglions mésentériques, en nombre variable, occupent les aréoles que forment entre eux les vaisseaux artériels et veineux. Leur volume n'est pas le même chez tous les sujets; les plus volumineux se voient à l'origine des vaisseaux sanguins. Les vaisseaux lymphatiques qui proviennent du réseau séreux et ceux qui proviennent du réseau muqueux, distincts à leur origine, viennent se confondre à leur terminaison dans le même ganglion.

VAISSEAUX LYMPHATIQUES.

Fig. 1. Réseau lymphatique de la membrane séreuse de l'intestin grêle. Ce réseau peut être démontré sans le secours des injections. On l'observe aisément sur des intestins qui commencent à se putréfier, ou qui ont été plongés dans l'eau pendant quelque temps. Une injection fine, poussée par la veine porte peut le remplir. Je l'ai vu assez souvent injecté de matière purulente, dans les cas de maladie, au voisinage d'ulcérations qui avaient enflammé la membrane séreuse. Ce réseau est situé entre la membrane séreuse et la membrane musculeuse, le long du bord convexe et des faces latérales de l'intestin ; ses mailles allongées suivent les fibres longitudinales, et croisent la direction des vaisseaux sanguins. Le gros intestin présente un semblable réseau, qui suit ses trois bandes musculaires longitudinales. Ce réseau lymphatique sous-séreux, n'est que la couche profonde d'un réseau beaucoup plus délicat et plus superficiel, qui couvre le feuillet péritonéal d'une lame argentée, dans toute la circonférence de l'intestin

Fig. 2. *a*, *b*, anse d'intestin grêle. Du réseau lymphatique sous-séreux, représenté fig. 1, naissent un grand nombre de vaisseaux, 1, 2, 3, 4, qui suivent pendant longtemps les fibres longitudinales, et se recourbent ensuite pour gagner le bord concave de l'intestin et le mésentère. Ces vaisseaux, variqueux dans presque tout leur trajet, qui est très étendu, au moment de passer de l'intestin sur le mésentère, présentent des dilatations quelquefois considérables, 5, 6 qui, s'opposent à la réussite des injections, en causant presque toujours des ruptures. Les vaisseaux qui rampent sur l'une des faces de l'intestin ne s'anastomosent pas, au niveau du bord mésentérique, avec ceux de l'autre face.

Fig. 3. La membrane muqueuse de l'intestin grêle présente un réseau lymphatique, analogue à celui de la membrane muqueuse de l'estomac. Ce réseau, plus superficiel que les vaisseaux sanguins, donne naissance a un grand nombre de petits vaisseaux qui pénètrent les villosités et se terminent en ampoules à leur sommet. On peut voir dans les préparations de vaisseaux lymphatiques que nous avons données au Musée d'anatomie de la Faculté, la membrane muqueuse de l'intestin grêle, injectée dans une grande étendue. Nous nous bornons à donner ici une figure d'une portion de l'intestin grêle, où ce réseau atteint son plus grand développement. 1, réseau lymphatique d'une *plaque de Peyer*, vu à un grossissement de 4 diamètres. Ce réseau forme des plexus à mailles tres serrées qui tapissent les parois des nombreux follicules dont se compose une plaque de Peyer, et viennent former sur ses limites 2, 3, 4, 5, une chaîne de vaisseaux circulaires, fréquemment anastomosés entre eux. De la circonférence de la plaque, 6, 7, 8, 9, 10, partent des vaisseaux qui traversent la membrane fibreuse de l'intestin, marchent parallèlementaux fibres circulaires et viennent gagner le bord mésentérique.

Fig. 4. 1, Réseau lymphatique de la membrane muqueuse du gros intestin, vu à un grossissement de 4 diamètres. Ce réseau acquiert un développement considérable au niveau des follicules. Il forme, 2, 3, 4, 5, des plexus anastomotiques qui contournent les parois des follicules. Les follicules de l'intestin grêle présentent une disposition tout a fait semblable.

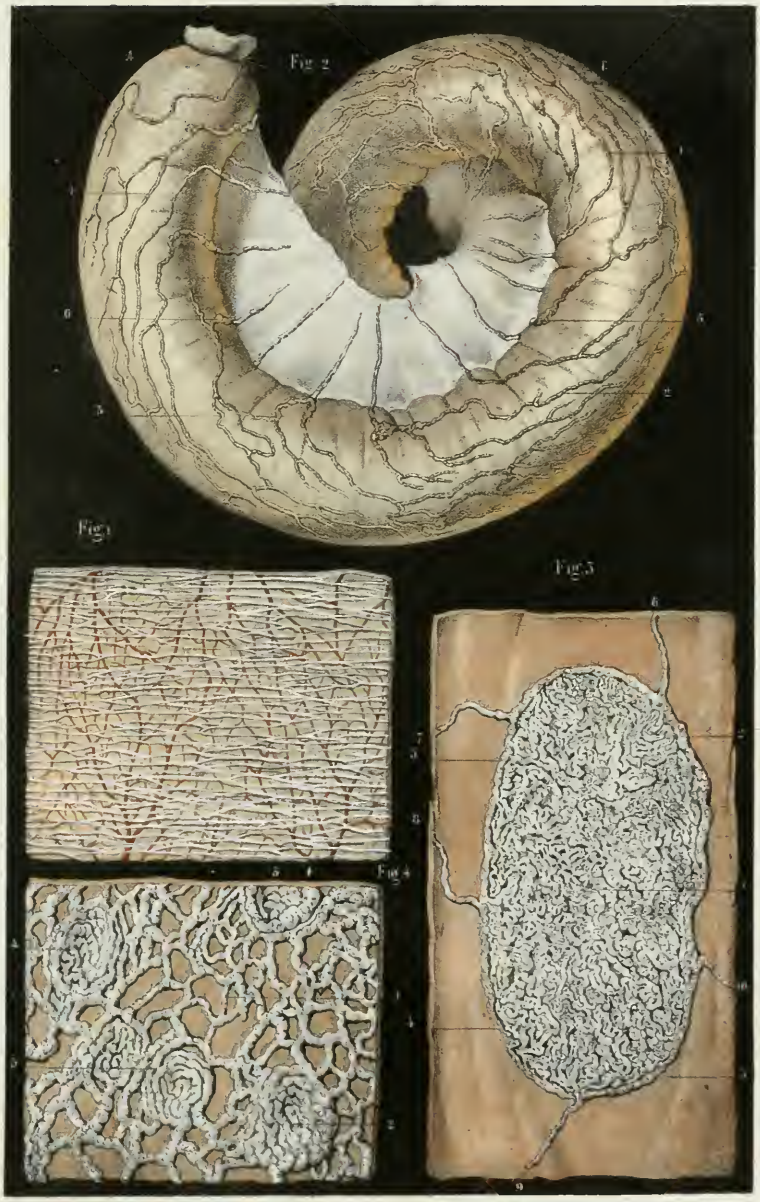
Fig. 2
Fig. 1
Fig. 3
Fig. 4

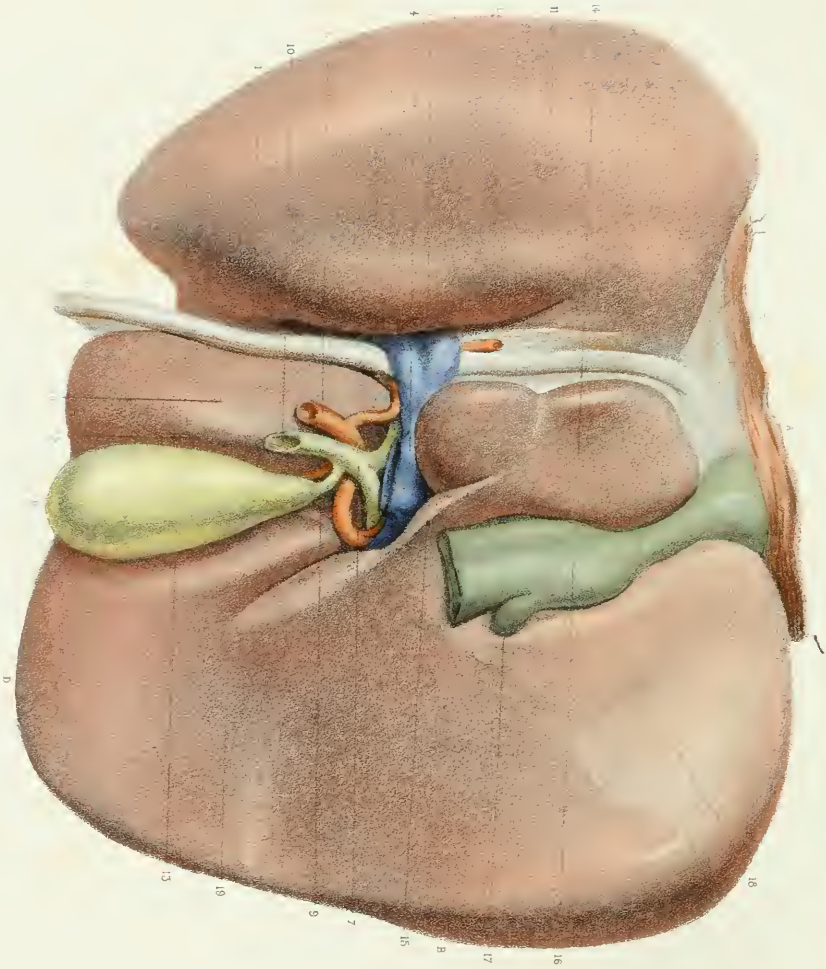

Emile Rousseau ad naturam del.

Offic. Litho. Auguste Bry

FACE INTÉRIEURE DU FOIE.

A, bord postérieur du foie; on y voit une portion du diaphragme tendue avec des crochets. B, extrémité droite du foie. C, extrémité gauche. D, bord antérieur.

La face inférieure du foie est divisée en deux parties inégales par un sillon antéro-postérieur, 1, 1, qu'on nomme *sillon de la veine ombilicale*. En avant, ce sillon commence, sur le bord antérieur du foie, par une échancrure très-profonde, *échancrure de la veine ombilicale*. Dans sa moitié antérieure, il loge un cordon fibreux, 2, *cordon de la veine ombilicale;* dans sa moitié postérieure, il loge un autre cordon fibreux, *cordon du canal veineux*, qui, tout à fait en arrière, 3, s'infléchit un peu vers la droite et se jette sur les parois de la veine cave, immédiatement au-dessous du diaphragme.

A sa partie moyenne, le sillon de la veine ombilicale reçoit perpendiculairement l'extrémité gauche d'un sillon transversal, beaucoup plus court que lui, et désigné sous les noms de *sillon transverse sillon de la veine porte, hile du foie*.

Le sillon transverse occupe à peu près le milieu de la face inférieure du foie; il est large et profond; sa longueur est d'environ 5 à 6 centimètres. Son extrémité gauche aboutit au sillon de la veine ombilicale; son extrémité droite s'infléchit un peu en avant et se continue sans interruption avec un sillon profond et étroit, 3', qui est constant, qui se dirige obliquement en avant et à droite, et qui mériterait le nom de *sillon oblique*.

Les principaux éléments que l'on rencontre dans le sillon transverse sont : la veine porte, l'artère hépatique et le conduit hépatique.

La *veine porte* est placée sur le plan le plus postérieur. Le tronc de cette veine, 4, aboutit à l'extrémité droite du sillon transverse. Par une exception remarquable, cette veine, qui reçoit une grande partie du sang des viscères abdominaux (V. pl. 18 et 21), se distribue dans le foie à la manière des artères. Au niveau du hile, elle se divise en deux branches horizontales et transversales, l'une droite, l'autre gauche, dont l'ensemble forme le *sinus de la veine porte*. Ce sinus, qui est perpendiculaire au tronc de la veine, est couché dans le sillon transverse. Les deux branches qui le constituent sont inégales en longueur et en volume; la branche droite, destinée à la partie droite du foie, est très-grosse et très-courte; elle se divise presque aussitôt en plusieurs rameaux volumineux qui pénètrent dans le parenchyme hépatique; l'un de ces rameaux occupe le fond du sillon oblique. — La branche gauche, 5, plus longue et d'un calibre moins considérable, chemine, sans fournir aucun rameau important, jusqu'au sillon de la veine ombilicale; là elle s'élargit un peu, en s'aplatissant. Cette déformation de son calibre, qui s'efface par une injection solidifiable, paraît due à la présence de deux cordons fibreux, déjà mentionnés (2 et 3), qui viennent s'insérer directement sur les parois de cette veine; après avoir franchi le sillon antéro-postérieur, la branche gauche de la veine porte se divise aussitôt en deux branches qui pénètrent surtout dans le lobe gauche du foie.

L'*artère hépatique*, 6, se divise, à peu de distance du hile, en deux branches inégales qui s'écartent en divergeant, avant de pénétrer dans le foie; la droite, plus grosse, gagne l'extrémité droite, et la gauche gagne l'extrémité gauche du sillon transverse. Les rapports des divisions de l'artère hépatique, au niveau du hile, ne présentent rien de fixe. Tantôt ces divisions se placent entre la veine porte et le conduit hépatique; tantôt elles se placent, comme sur la figure, en avant du conduit hépatique qui les sépare alors de la veine porte.

Le *conduit hépatique* est le conduit excréteur du foie. Il résulte, 7, de la réunion de deux branches volumineuses qui émergent chacune de l'une des extrémités du sillon transverse. C'est en général à deux centimètres au-dessous de l'extrémité droite de ce sillon que cette réunion s'effectue. Ainsi constitué, le conduit hépatique se dirige obliquement en bas et en arrière et même un peu à droite. Sur la figure, il est recourbé en sens inverse, pour laisser voir plus distinctement le hile du foie.

La *vésicule biliaire*, 8, est une poche membraneuse qui joue, à l'égard de la bile, le rôle de réservoir. Elle est placée en avant de l'extrémité droite du sillon transverse, dans une fossette à laquelle elle donne son nom. Elle a à peu près la forme d'un ovoïde; sa grosse extrémité, ou fond de la vésicule, déborde en général le bord antérieur du foie; sa petite extrémité ou col de la vésicule décrit une légère flexuosité, qui s'efface lorsqu'on enlève le péritoine sur les vésicules non injectées. — Le *conduit cystique*, 9, fait suite au col de la vésicule, et va, après un court trajet, rejoindre le conduit hépatique. Immédiatement au-dessous du confluent, le conduit hépatique, sans changer de calibre ou de direction, prend le nom de *conduit cholédoque*, 10, et le conserve jusqu'à son embouchure dans le duodénum.

11, face inférieure du lobe gauche; en avant, elle est légèrement concave, pour se mouler sur l'estomac. Elle comprend toute la partie de la face inférieure du foie qui est située à gauche du sillon antéro-postérieur. — 12, saillie à peu près rectangulaire située en avant du hile; à droite du sillon antéro-postérieur. C'est le *lobe carré* ou *éminence porte antérieure;* de son bord gauche se détache quelquefois une languette de substance hépatique qui va rejoindre le lobe gauche et qui change le sillon de la veine ombilicale en un canal complet. A droite du lobe carré, on trouve une large dépression, 13, 13, qui loge la vésicule biliaire et qui a reçu le nom de *fossette de la vésicule*. En arrière du hile, on aperçoit une saillie considérable, 14 : c'est le *lobule de Spigel* ou *éminence porte postérieure*. — Ce lobe, irrégulièrement quadrilatère, est nettement limité par des sillons profonds. En arrière, il s'étend jusqu'au bord postérieur du foie, et est reçu dans l'angle qu'interceptent le cordon du canal veineux et la veine cave inférieure. A gauche, il est longé par le sillon du canal veineux; en avant, il s'arrête au niveau du sillon transverse, et est en rapport avec le sinus de la veine porte. Son bord antérieur présente même une échancrure assez profonde, 14', sur laquelle repose le tronc de cette veine : c'est la gouttière de la veine porte. A droite de cette gouttière, une languette, 15, qui a été désignée sous le nom de *racine du petit lobe*, se détache du lobule de Spigel, se dirige obliquement à droite, forme la limite correspondante du sillon transverse, et va constituer le bord droit du sillon oblique.

Le bord droit du lobule de Spigel est séparé du reste du foie, dans ses quatre cinquièmes postérieurs, par une gouttière large et profonde, oblique de bas en haut et d'avant en arrière, qui loge, 16, le tronc de la veine cave inférieure. — Quelquefois une languette qui se détache en arrière du lobule pour se jeter sur la partie correspondante du lobe droit, transforme cette gouttière en un canal complet. La paroi de la veine cave qui correspond au fond de la gouttière adhère à la substance du foie et reçoit dans toute sa longueur l'embouchure des veines sus-hépatiques. — 17, veine sus-hépatique inférieure du lobe droit, se jetant dans la veine cave au moment où celle-ci atteint sa gouttière.

A droite de la gouttière de la veine cave, existe une surface triangulaire, *dépourvue de péritoine*, 18, qui est en rapport direct avec la capsule surrénale droite, et en rapport médiat avec le rein. Cette surface, qui nous a paru plutôt concave, a cependant reçu le nom d'*empreinte rénale*. Une ligne sinueuse indique, sur la figure, la limite de cette empreinte. En arrière de cette ligne, il n'y a pas de membrane péritonéale; en avant, au contraire, le péritoine tapisse la face inférieure du foie, qui est concave, pour recevoir l'angle droit du côlon transverse : cette dépression, 19, a reçu le nom d'*empreinte colique*.

COUPES DU FOIE.

(Fig. I et II.)

Les vaisseaux et les conduits excréteurs du foie parcourent la substance de cet organe en suivant des canaux qui sont de deux ordres : les *canaux sous-hépatiques* et les *canaux sus-hépatiques*.

La capsule fibreuse qui recouvre toute la surface extérieure du foie pénètre dans le sillon transverse, et, prenant le nom de *capsule de Glisson*, tapisse la face interne des canaux sous-hépatiques ; c'est dans l'intérieur de cette gaîne ramifiée que cheminent les divisions de la veine porte, de l'artère hépatique et des conduits biliaires. Tous les canaux sous-hépatiques aboutissent donc au sillon transverse.

Les canaux sus-hépatiques ne possèdent pas de membrane propre ; ils ne logent que les ramifications des veines sus-hépatiques dont les parois sont en contact immédiat avec la substance du foie. Tous aboutissent à la gouttière de la veine cave.

Entre la capsule de Glisson et les conduits qu'elle renferme existe un tissu cellulaire lâche qui permet à ces conduits de s'affaisser lorsqu'on pratique une coupe du foie. — Rien de pareil n'existe dans les canaux sus-hépatiques ; de plus, les veines sus-hépatiques reçoivent dans toute leur longueur les embouchures multipliées d'un très-grand nombre de veines de toutes les dimensions : il en résulte que leurs parois adhèrent intimement, de tous les côtés, à la substance propre du foie, et qu'elles restent béantes lorsqu'on les coupe transversalement ou obliquement.

Fig. I. Une grosse veine sus-hépatique fendue en long. — 1, coupe des parois de cette veine ; 2, 2, embouchures des veines collatérales ; 3, 3, embouchures des petites veinules qui versent directement dans la veine sus-hépatique le sang des granulations les plus voisines ; 4, coupe transversale d'une autre veine sus-hépatique ; 5, coupe oblique d'une veine semblable ; 6, coupe d'un canal sous-hépatique ; 7, 7, granulations du foie.

Fig. II. Coupe antéro-postérieure du lobe gauche du foie. — 1, enveloppe extérieure constituée par la tunique péritonéale et la tunique fibreuse ; 2, veines sus-hépatiques coupées en travers ; 3, veines sus-hépatiques coupées obliquement ; toutes ces veines restent béantes ; 4, 4, coupe transversale des canaux sous-hépatiques ; 5, capsule de Glisson ; 6, veine porte affaissée ; 7 et 8, artère hépatique et conduit biliaire. Il n'y a rien de constant dans les rapports que ces deux derniers éléments présentent entre eux et avec la veine porte.

LE FOIE DU NOUVEAU-NÉ.

(Fig. III.

La configuration du foie du nouveau-né représente assez exactement celle du foie de l'adulte ; en général, cependant, les échancrures sont plus profondes et les sillons plus prononcés. On trouve même quelquefois certains sillons supplémentaires qui peuvent s'effacer par les progrès de l'âge.

Les vaisseaux artériels et les conduits biliaires offrent encore la même disposition que chez l'adulte ; c'est sur la circulation veineuse que portent les différences.

1, tronc de veine porte ; 2, branche droite de cette veine ; 3, branche gauche. Avant de se ramifier dans le lobe gauche, cette dernière branche communique largement avec deux veines volumineuses qui la coupent perpendiculairement : en avant, 4, 4, avec la veine ombilicale ; en arrière, 5, avec le canal veineux. Avant la naissance, la veine ombilicale rapporte le sang du placenta, et le verse dans le canal veineux, qui va s'ouvrir directement dans la veine cave, 6. Le canal veineux n'est donc en réalité que la dernière portion de la veine ombilicale, portion comprise entre la veine cave et l'anastomose transversale qui existe entre la veine porte et la veine ombilicale. — Après la naissance, la veine ombilicale proprement dite s'oblitère promptement ; l'oblitération se produit bientôta ussi dans le canal veineux ; mais, entre ces deux oblitérations, la branche gauche de la veine porte conserve sa perméabilité et continue à distribuer le sang qu'elle renferme dans le lobe gauche du foie.

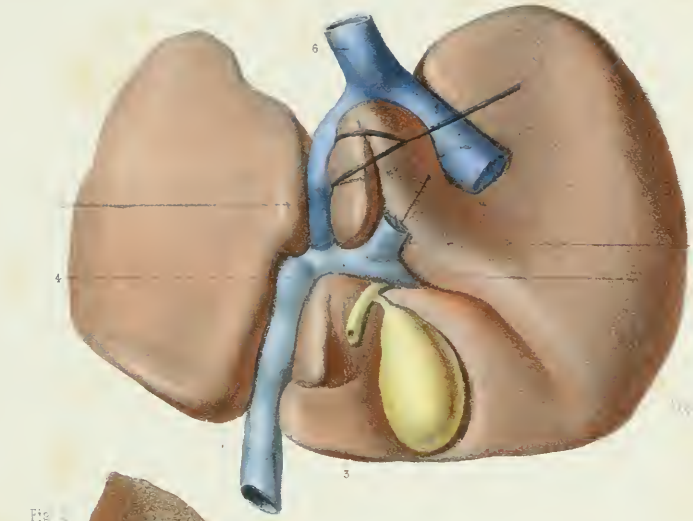

Fig. 6

Fig. 5

Fig. 7

Eugène Ferrand ad naturam del.

Offset Litho Auguste Bry à Paris

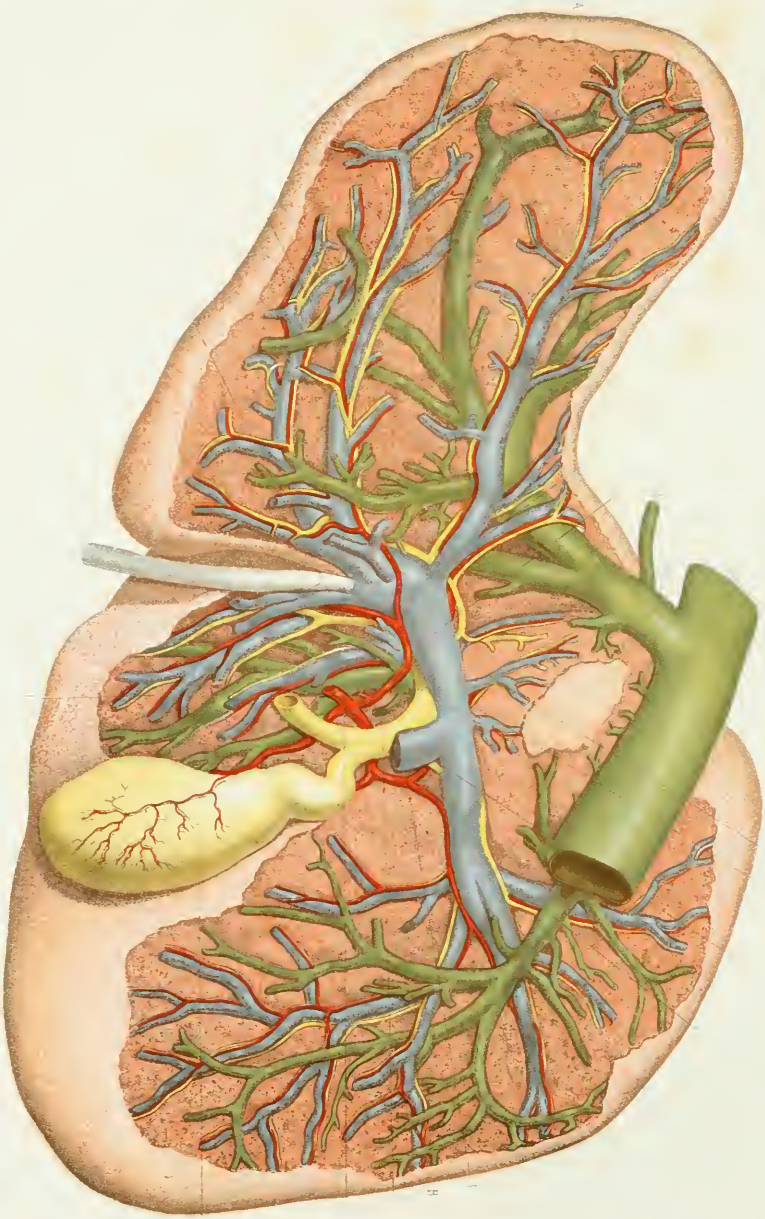

VAISSEAUX DU FOIE.

Cette planche montre la distribution et les rapports des vaisseaux et des conduits qui traversent le foie.

Les ramifications de l'artère hépatique sont injectées en rouge, celles de la veine porte en bleu, les veines sus-hépatiques et la veine cave en vert, les voies biliaires en jaune. Le foie est vu par sa face inférieure. Les couches superficielles de l'organe ont été enlevées par la dissection, pour montrer la distribution intérieure des vaisseaux. A, lobe gauche; B, lobe droit; C, lobe de Spiegel; D, lobe carré ou éminence porte antérieure; E, cordon de la veine ombilicale; F, vésicule biliaire.

On a vu sur les figures I et II de la planche précédente, que le foie est creusé de deux ordres de canaux : les *canaux sous-hépatiques* ou *canaux portes*,, aboutissant au hile du foie, et tapissés par la membrane de Glisson, et les canaux *sus-hépatiques*, privés de membrane propre, et aboutissant à la gouttière de la veine cave.

Les *canaux sous-hépatiques* renferment partout une branche de la veine porte, un rameau de l'artère hépatique, un conduit excréteur, des lymphatiques et des filets nerveux. La membrane de Glisson a été enlevée sur la figure pour montrer les éléments qu'elle entoure, les nerfs et les lymphatiques ont été enlevés aussi.

1, tronc de la veine porte, 2, sinus de la veine porte, transversalement divisé, et occupant le hile du foie. Par son extrémité droite, 3, ce sinus fournit une très-grosse veine transversale, 4, qui se distribue dans le lobe droit, et une ou deux petites veines antéro-postérieures, 5, destinées au lobe de Spiegel. L'extrémité gauche du sinus de la veine porte fournit plusieurs grosses veines transversales, 6, qui se ramifient dans le lobe gauche, et quelques petites veines antéro-postérieures, 7, qui pénètrent dans le lobe carré. En général, les plus grosses veines sous-hépatiques affectent une direction transversale et sont plus rapprochées de la face inférieure du foie que de sa face supérieure. L'artère hépatique, 8, et le conduit hépatique, 9, affectent dans le foie la même distribution que la veine porte; chaque ramification de cette dernière veine est exactement accompagnée par un seul rameau artériel et par un conduit biliaire.

En résumé, les canaux sous-hépatiques peuvent se diviser en deux groupes : l'un droit, l'autre gauche. Le groupe droit, aboutissant à l'extrémité droite du sillon transverse, appartient au lobe droit et au lobe de Spiegel; le groupe gauche, aboutissant à l'extrémité gauche du sillon transverse, appartient au lobe gauche et au lobe carré. Au point de vue de la circulation, le foie est donc divisé en deux départements qui ne correspondent pas à la division extérieure indiquée par le sillon de la veine ombilicale. Le lobe carré et le lobe gauche sont solidaires l'un de l'autre, et l'étude des veines sus-hépatiques vient encore confirmer cette manière de voir.

Les *canaux sus-hépatiques* ne renferment que les veines sus-hépatiques. La veine cave inférieure, 10, parcourt sur le bord postérieur du foie une gouttière oblique. Dans le fond de cette gouttière, la paroi de la veine cave adhère au parenchyme du foie et reçoit successivement l'embouchure d'un grand nombre de veines provenant du lobe droit et du lobe de Spiegel. Les veines venant du lobe de Spiegel, 11, sont nombreuses, petites et courtes; parmi les veines provenant du lobe droit, il en est un grand nombre qui sont fournies par les granulations les plus voisines, et qui se rendent directement dans la veine cave; mais la plupart d'entre elles vont s'aboucher dans les deux veines sus-hépatiques droites.

La *veine sus-hépatique droite inférieure*, 12, est seule apparente sur la figure; elle est plus superficielle que les rameaux correspondants de la veine porte; elle gagne la veine cave au moment où celle-ci va pénétrer dans le foie, et l'on peut même apercevoir à l'extérieur, avant toute dissection, son extrémité terminale (*voy.* pl. 27, n° 17). — La *veine sus-hépatique droite supérieure*, beaucoup plus profondément placée et beaucoup plus volumineuse que la précédente, offre à peu près la même direction qu'elle, et va se jeter dans la veine cave, au milieu à peu près de la longueur de sa gouttière.

Au moment où la veine cave abandonne sa gouttière et gagne le diaphragme, elle reçoit, 13, une dernière veine sus-hépatique, la plus grosse de toutes. Cette veine rapporte le sang de tout le lobe gauche et du lobe carré. Ses ramifications sont, en général, placées plus profondément que les ramifications correspondantes de la veine porte. Dans sa portion terminale ou extra-hépatique, la veine sus-hépatique gauche reçoit souvent, 14, une veine diaphragmatique.

Par conséquent, les veines sus-hépatiques peuvent, comme les veines sous-hépatiques, être divisées en deux groupes : les unes, aboutissant à la gouttière de la veine cave, correspondent au lobe droit et au lobe de Spiegel; les autres, aboutissant à la veine cave, entre le foie et le diaphragme, correspondent au lobe gauche et au lobe carré.

Le calibre des veines sus-hépatiques est beaucoup plus considérable que ne semblerait l'indiquer le calibre des vaisseaux qui pénètrent dans le hile du foie. Les grosses veines sus-hépatiques offrent, en général, une direction antéro-postérieure, tandis que les grosses veines sous-hépatiques affectent une direction à peu près transversale. J'ai vainement cherché les anastomoses directes qui existeraient, suivant Cassérius et Spiegel, entre la veine porte et les veines sus-hépatiques, et qui ont été retrouvées par M. Cl. Bernard sur le foie d'un cheval. Je crois pouvoir affirmer que chez l'homme ces anastomoses n'existent pas.

VAISSEAUX LYMPHATIQUES DE LA FACE CONVEXE DU FOIE.

A, lobe droit du foie; B, lobe gauche; C, bord antérieur; D, extrémité de la vésicule biliaire dépassant le bord antérieur du foie; E, le diaphragme coupé; F, F, les restes du ligament suspenseur du foie; G, ligament triangulaire gauche; H, ligament triangulaire droit; K, le ligament coronaire.

Les vaisseaux lymphatiques de la face convexe du foie forment un réseau capillaire extrêmement riche, situé immédiatement au-dessous de la membrane séreuse, non interrompu, et tellement fin, qu'il masque entièrement le tissu du foie dans les points où l'injection est heureuse, 1, 2. Ce réseau donne naissance à un grand nombre de troncs dont la situation et le trajet, sans être absolument fixes, sont susceptibles cependant de se prêter à la description.

Après avoir répété un très-grand nombre de fois l'injection de ces vaisseaux, j'ai fait dessiner la pièce qui m'a paru présenter la disposition la plus ordinaire.

Les troncs lymphatiques de la face convexe du foie peuvent être, d'après leur direction, divisés en deux catégories : les uns cheminent d'avant en arrière, vont aboutir au bord postérieur du foie, et gagnent le diaphragme; les autres cheminent d'arrière en avant, jusqu'au bord antérieur du foie, où ils se réfléchissent pour gagner la face concave et le hile de cet organe. Je donnerais volontiers aux premiers le nom de lymphatiques *sus-hépatiques*, aux autres le nom de lymphatiques *sous-hépatiques*.

Les troncs sus et sous-hépatiques communiquent largement les uns avec les autres vers l'union du tiers antérieur avec les deux tiers postérieurs de la face convexe du foie. Lorsqu'on pique le réseau capillaire à ce niveau, on voit l'injection pénétrer à la fois dans les deux ordres de troncs lymphatiques; si l'on pique plus en avant, l'injection gagne surtout les troncs sous-hépatiques; plus en arrière, elle se porte presque tout entière vers les troncs sus-hépatiques.

En outre, ces divers troncs et les réseaux qui leur donnent naissance communiquent avec les lymphatiques parenchymateux ou profonds, qui accompagnent les ramifications intérieures du conduit excréteur du foie, et vont ressortir au niveau du hile.

Les troncs lymphatiques sus-hépatiques peuvent être à leur tour divisés en quatre groupes distincts :

1° Les uns gagnent l'extrémité *droite* du bord postérieur du foie, 3, 4, et s'engagent ensuite dans l'épaisseur du ligament triangulaire droit; — 2° d'autres gagnent l'extrémité *gauche* du même bord; moins volumineux, mais plus nombreux que les précédents, ils forment une véritable couche dans l'épaisseur du ligament coronaire gauche, 5; — 3° d'autres encore, en nombre très-variable, en général assez volumineux, atteignent la partie moyenne du bord postérieur du foie, soit à droite, 6, 6, soit à gauche, 7, du ligament suspenseur, et atteignent ainsi le ligament coronaire ou postérieur du foie; — 4° d'autres enfin, et ce sont les plus volumineux et les plus remarquables, prennent naissance à la fois sur le lobe droit et sur le lobe gauche, et vont obliquement, 8, 8, rejoindre le ligament suspenseur dans l'épaisseur duquel ils s'engagent. Parvenus en ce point, ils cheminent d'avant en arrière, entre les deux feuillets péritonéaux qui forment ce ligament, se pressent les uns contre les autres, s'anastomosent par convergence en constituant des troncs de moins en moins nombreux et de plus en plus gros; de sorte qu'arrivés au niveau de l'insertion diaphragmatique de ce ligament, ils finissent par ne plus constituer que deux ou trois troncs, et souvent un seul tronc, 9, comme on le voit sur la figure. Ce tronc parcourt ensuite un trajet fort remarquable; il perfore le centre phrénique du diaphragme, parvient ainsi au-dessous du feuillet diaphragmatique du péricarde, se réfléchit, se porte d'avant en arrière entre cette membrane séreuse et la couche fibreuse subjacente, arrive jusqu'à l'extrémité postéro-inférieure du trèfle aponevrotique, et, abandonnant le diaphragme, se jette dans la partie inférieure du canal thoracique.

A part cette exception unique, tous les autres lymphatiques sus-hépatiques restent au-dessous du diaphragme, et vont se jeter dans les ganglions supérieurs de l'abdomen ou dans le lacis qu'on désigne sous le nom de *citerne de Pecquet*.

Les *troncs lymphatiques sous-hépatiques* peuvent se diviser en deux groupes. Les uns aboutissent, 10, à la partie externe de la fossette de la vésicule et se réfléchissent pour gagner la face inférieure du foie, où on les retrouvera sur la planche suivante. Les autres, 11, 11, 11, beaucoup plus importants, se portent vers l'échancrure antérieure du foie, se jettent presque tous sur le cordon fibreux de la veine ombilicale, et s'engagent ainsi dans le sillon antéro-postérieur qui les conduit presqu'au hile du foie.

Je signalerai encore une disposition assez curieuse, qui m'a paru à peu près constante. C'est l'existence sur chaque lobe d'un tronc lymphatique *coronaire ou marginal* qui chemine circulairement le long du bord libre du foie. Le tronc coronaire du lobe droit, 12, 12, 12, forme environ un demi-cercle qui aboutit d'une part au ligament triangulaire droit, et d'une autre part à l'échancrure de la veine ombilicale. Le tronc coronaire du lobe gauche, 13, 13, 13, aboutit d'un côté à la même échancrure, et d'un autre côté au ligament triangulaire gauche. Ces troncs coronaires communiquent à la fois avec les réseaux et avec les troncs de la face convexe et de la face concave; mais ils font plus spécialement partie de l'appareil lymphatique de la face convexe. Quelquefois néanmoins celui du côté droit se dévie un peu vers la face concave, et l'on peut l'apercevoir en partie lorsqu'on regarde le foie en dessous. Quant au tronc coronaire du lobe gauche, il occupe rigoureusement le bord tranchant de ce lobe.

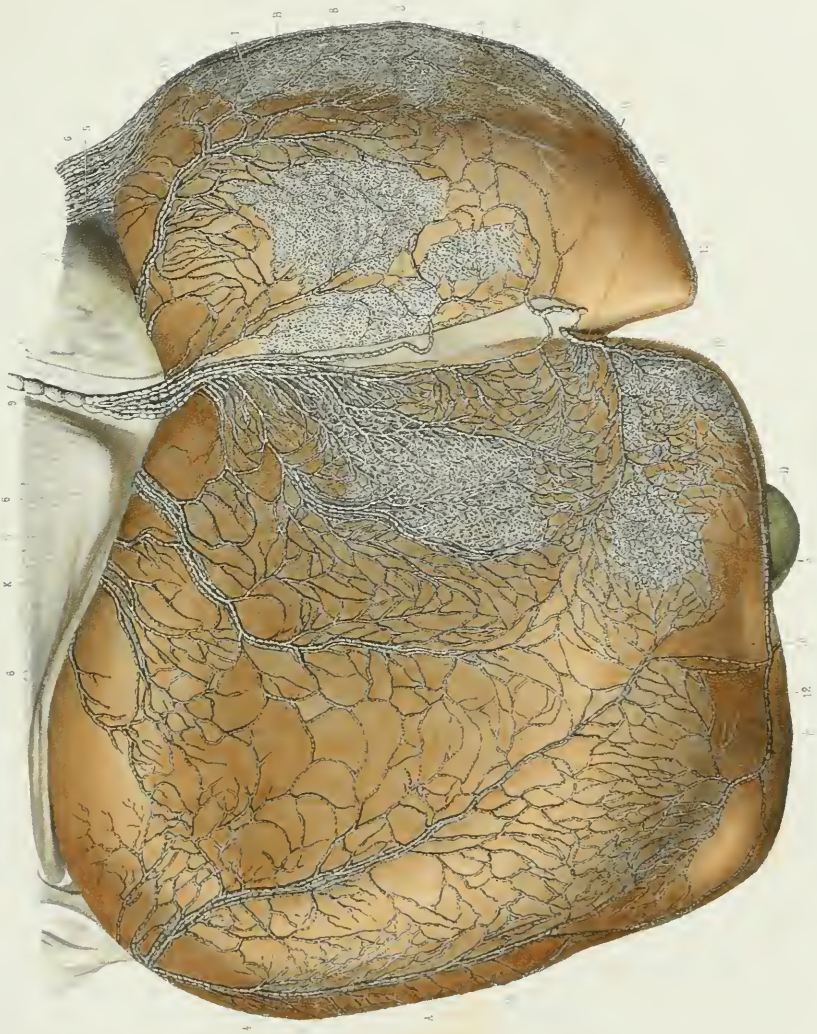

Imp. Beau et Bourgogne

Lith. Auguste Bry et Fils

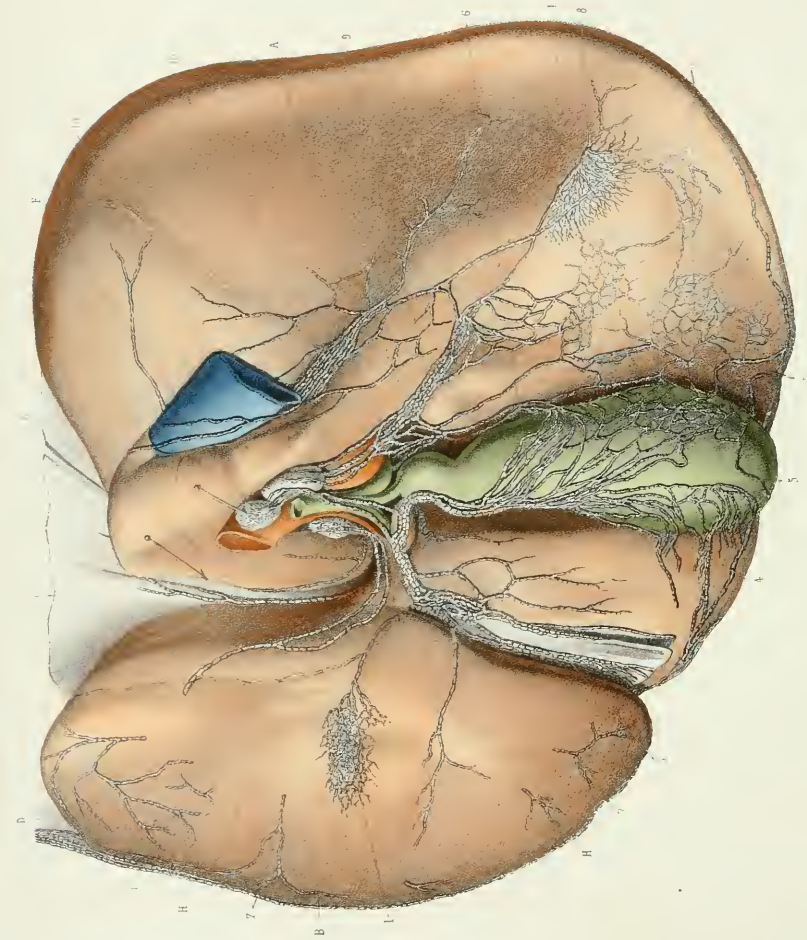

Emile Beau, ad naturam del

Imp. Auguste Bry à Paris

VAISSEAUX LYMPHATIQUES DE LA FACE INFÉRIEURE DU FOIE.

A, lobe droit ; B, lobe gauche ; C, le diaphragme coupé ; D, ligament triangulaire gauche ; E, lobule de Spiegel ; F, F, ganglions lymphatiques du hile de foie ; G, une partie du tronc lymphatique coronaire du lobe droit ; H, H, le tronc coronaire du lobe gauche.

Les vaisseaux lymphatiques paraissent moins abondants sur la face inférieure du foie que sur la face convexe. Ils sont, pour la plupart, très-peu volumineux, et ne se laissent injecter directement qu'avec la plus grande difficulté. Il est probable qu'ici encore il y a un réseau sous-péritonéale continu formant entre le péritoine et la tunique fibreuse, une sorte de couche non interrompue ; mais ce réseau, toujours fort difficile à piquer, ne s'injecte jamais dans une grande étendue, quel que soit le degré de pression qu'on puisse employer. Cette particularité semble dépendre des communications nombreuses qui existent entre le réseau superficiel et les lymphatiques profonds de l'organe. Après avoir distendu quelques mailles, le mercure file dans l'épaisseur du foie, et on le voit bientôt ressortir au niveau du hile pour gagner les ganglions qui y sont placés.

Je n'ai donc pu obtenir à la face inférieure du foie que des réseaux peu étendus, les uns à mailles serrées, 1, 1, les autres à mailles beaucoup plus larges, 2.

Les troncs lymphatiques de la face inférieure du foie sont de deux ordres : les uns lui appartiennent en propre ; les autres viennent de la face convexe après s'être réfléchis sur le bord antérieur du foie. Ceux-ci se divisent à leur tour en deux groupes : ceux qui arrivent par l'échancrure de la veine ombilicale, et ceux qui débouchent au niveau de la vésicule du fiel. Les premiers, 3, au nombre de cinq ou six, accompagnent exactement le cordon de la veine ombilicale, cheminent avec elle d'avant en arrière, et, parvenus au sillon transverse, se dévient un peu à droite pour gagner les ganglions lymphatiques du hile. Ceux qui débouchent au niveau de la vésicule du fiel peuvent se diviser en internes et externes. Les internes, 4, s'engagent sous le péritoine qui recouvre le tiers interne de la vésicule et se dirige ensuite d'avant en arrière jusqu'au niveau du hile ; les externes, 5, 5, longent d'abord le bord externe de la vésicule, puis ils contournent obliquement en écharpe, 6, la face inférieure de ce réservoir, et vont rejoindre les précédents, vers le col de la vésicule.

Les troncs lymphatiques qui appartiennent en propre à la face inférieure du foie sont très-variables et se prêtent difficilement à la description. Beaucoup d'entre eux, 7, 7, après avoir parcouru un certain trajet sous le péritoine, plongent tout à coup dans l'épaisseur du foie et vont se jeter dans les lymphatiques profonds. Ces points d'immersion sont toujours assez nombreux ; on en aperçoit plusieurs sur la figure ; l'un d'eux, 8, situé sur le lobe droit, vers la partie moyenne de l'empreinte colique, est presque constant. Toutes les fois que j'ai disséqué le foie au niveau de ces points d'immersion, j'ai trouvé immédiatement au-dessous, à peine séparé de la surface du foie par une mince couche de tissu hépatique, un *canal sous-hépatique* assez volumineux, renfermant les ramifications réunies de la veine porte, de l'artère hépatique, du conduit excréteur et des lymphatiques profonds. Chaque canal sous-hépatique loge ainsi un ou plusieurs troncs lymphatiques, dont les uns proviennent manifestement des lymphatiques superficiels, dont les autres semblent venir du parenchyme même du foie, et qui, tous ensemble, vont aboutir au hile, où ils se jettent dans les ganglions.

A côté des troncs superficiels qui deviennent profonds, on trouve à la face inférieure du foie beaucoup d'autres troncs qui restent superficiels dans tout leur trajet, et qui peuvent se diviser en trois groupes. Les rares lymphatiques du lobe de Spiegel, ceux du lobe gauche, ceux du lobe carré, gagnent plus ou moins directement la moitié gauche du hile du foie ; ceux de la partie antérieure du lobe droit se dirigent vers la moitié droite du hile, et l'on en trouve en général plusieurs, 9, qui cheminent dans le *sillon oblique*. Enfin, les vaisseaux lymphatiques de la partie postérieure du lobe droit se portent vers la veine cave, 10, 10, et accompagnent ce vaisseau jusqu'au diaphragme.

STRUCTURE DU FOIE.

Le foie est une glande *en grappe*, ou glande *acineuse*, composée de granulations qui portent le nom d'*acini*, et qui sont disposées en groupes autour des dernières ramifications du canal hépatique, en imitant la forme d'une grappe. Une substance molle où le sang se distribue unit entre elles les granulations et les grappes : c'est le *stroma du foie*.

Les acini sont certainement assez volumineux pour être visibles à l'œil nu, puisqu'ils ont souvent plus d'un millimètre de diamètre ; certaines grappes n'ont pas moins de 7 à 8 millimètres de long sur 3 à 4 millimètres de large. Cependant l'examen à l'œil nu et la dissection ne fournissent aucun renseignement satisfaisant, parce qu'ordinairement la couleur et la consistance des acini ne diffèrent pas assez de celles du stroma. C'est seulement sous le microscope qu'on peut constater la différence et la disposition de ces deux tissus qui refractent inégalement la lumière. Mais cet examen présente les plus grandes difficultés ; il ne réussit pour ainsi dire que par hasard, ou, pour mieux dire, ce n'est que par hasard qu'on trouve des pièces convenables pour ce genre de préparation. Les tranches qu'on sépare avec le scalpel ne sont transparentes qu'à la condition d'être beaucoup plus minces que les acini, et ne permettent pas d'étudier les connexions des acini entre eux et avec le conduit hépatique. Il faut donc prendre des fragments plus épais qu'on étale doucement et qu'on aplatit graduellement entre deux lames de verre. Ici surgit une nouvelle difficulté : presque jamais la substance des acini n'est assez élastique pour supporter sans s'écraser une pression suffisante, de sorte que les granulations rompues, le stroma, le sang, se confondent presque entièrement. D'un autre côté, les canaux hépatiques, séparés des acini et vidés par la pression, ne peuvent plus se distinguer des vaisseaux. Les pièces injectées ne valent rien non plus pour cette étude. Les injections, solidifiables ou non, qu'on pousse, soit dans le canal hépatique, soit dans les artères ou dans les veines, déchirent la molle substance du stroma ou des granulations, s'épanchent partout, passent inévitablement des vaisseaux dans le canal hépatique, ou réciproquement, et masquent tous les éléments de la préparation. Ainsi s'expliquent les divergences presque incroyables qui existent entre les auteurs, sur la disposition relative des divers ordres de vaisseaux et du canal excréteur au niveau des granulations. L'hydrotomie donne des résultats plus mauvais encore, et détruit à peu près complétement les acini.

La seule injection qui m'ait paru utile est celle d'une petite quantité de bile poussée très-lentement et très-doucement dans le canal hépatique pour le distendre légèrement. Cela même ne réussit pas toujours. Pendant la maladie qui précède la mort, et pendant le temps qui s'écoule jusqu'au moment de l'autopsie, les acini s'altèrent presque toujours et perdent l'élasticité nécessaire pour une bonne préparation microscopique. Le foie des individus morts de mort très-rapide ou violente, celui des suppliciés principalement, sont préférables pour l'étude ; mais, même dans ces conditions, la préparation ne réussit pas toujours. On a proposé de se servir des foies altérés par diverses maladies. Dans certaines formes de ramollissement, le stroma devient tellement mou, qu'en déchirant le tissu hépatique, on aperçoit très-bien à l'œil nu les granulations et les grappes. Mais si l'on place ces acini sous le microscope, on trouve qu'ils sont ramollis aussi, qu'ils s'écrasent sous la moindre pression, et deviennent méconnaissables bien avant d'être assez aplatis pour être transparents.

L'étude des acini est donc extrêmement difficile ; il faut, sans se décourager, examiner un grand nombre de pièces normales, avant d'en trouver une qui soit enfin convenable. La figure I, qui représente plusieurs grappes, sous un grossissement de 15 diamètres, a été faite d'après une préparation provenant du foie d'un supplicié. Cette préparation a été montrée à un grand nombre de personnes.

Autant il est difficile de voir la disposition des grappes, autant il est facile de s'assurer qu'il n'existe autour des acini *aucune enveloppe fibreuse ou cellulaire*, et qu'il n'y a même, à l'état normal, dans le stroma proprement dit, *aucune* trace de tissu cellulaire. Certaines maladies, telles que la cirrhose et la syphilis, peuvent faire naître dans le stroma des productions fibreuses ou fibro-plastiques. On a cru que cet état pathologique n'était que l'exagération d'une disposition normale. L'examen microscopique ne permet pas de conserver cette illusion. Jamais, à l'état normal, quel que soit le grossissement qu'on emploie, on n'aperçoit ni dans les granulations, ni autour d'elles, ni dans le stroma, la moindre trace de fibres. Il suffit, pour s'en assurer, de placer d'une manière quelconque entre deux lames de verre, un fragment quelconque de tissu hépatique. Cela renverse presque toutes les théories sur la structure du foie. On dit généralement que la capsule de Glisson, qui pénètre dans le foie au niveau du hile, et qui tapisse intérieurieurement les *canaux portes*, se prolonge jusque sur les granulations et leur forme une enveloppe complète ; on ajoute que chaque granulation possède ainsi, outre son enveloppe fibreuse, un pédicule qui renferme une ramification terminale de chacun des éléments contenus dans les canaux portes, c'est-à-dire du conduit hépatique, de l'artère hépatique et de la veine porte, sans compter les lymphatiques et les filets nerveux. On admet enfin que chaque granulation émet une radicule veineuse qui sert d'origine aux veines sus-hépatiques. Cela posé, on discute beaucoup sur la disposition respective de ces divers éléments dans la granulation. Pour les uns, le centre de la granulation est occupé par le conduit excréteur ; d'autres y placent la veinule sus-hépatique, puis il s'agit de savoir si les divisions de l'artère sont en dehors ou en dedans de celles de la veine porte, etc.

Or, la capsule de Glisson cesse déjà d'être fibreuse dans les canaux portes qui ont moins de 2 millimètres de large ; devenue celluleuse, elle s'amincit de plus en plus à chaque ramification nouvelle, et disparaît tout à fait à l'avant-dernière ramification. Dès lors, le faisceau qu'elle entourait se dissocie ; les vaisseaux et les nerfs s'éparpillent dans le stroma ; le conduit hépatique reste seul, et les acini se groupent autour de lui en forme de grappe. La pédicule de chaque acinus est donc constitué exclusivement par un court conduit excréteur qui se jette dans la dernière ramification du canal hépatique. Quant à l'acinus, il ne renferme dans son épaisseur ni tissu cellulaire, ni tissu fibreux, ni vaisseaux, ni nerfs ; ces deux derniers éléments n'existent que dans le stroma.

Les limites des acini sont quelquefois assez nettes pour qu'on soit porté à admettre l'existence d'une membrane *amorphe* autour de chaque granulation (fig. II et III) ; mais plus souvent le tissu de l'acinus semble se continuer sans interruption avec celui du stroma (fig. IV). L'existence de cette membrane amorphe me semble donc douteuse.

Les granulations sont-elles creusées d'une cavité communiquant avec celle du conduit excréteur ? Cela semble très-probable ; mais je n'ai pu constater la présence de cette cavité, attendu que les injections les plus délicales produisent de nombreuses ruptures dès qu'elles arrivent à ce niveau.

Fig. I. *Granulations et grappes du foie d'un supplicié* (grossiss[illegible] de 15 [illegible]tres). — 1, 1, 1, trois grappes ou groupes de granulations disposées autour des dernières branches du canal h[illegible]atique ; 2, le stroma du foie, conservant sous le microscope une teinte rougeâtre uniforme ; 3, un vaisseau du stroma, 4, 4, les granulations ayant perdu leur couleur par le grossissement ; 5, 5, conduit excréteur formant le pédicule de chaque granulation, et ayant environ un dixième de millimètre de large ; 6, le conduit central de l'une des grappes, s'unissant bientôt à un autre conduit un peu moins volumineux, pour donner, 7, un conduit commun large de 1/4 de millimètre.

Fig. II. *Une granulation isolée* (foie d'adulte mort du choléra en quatre heures, 20 diamètres). — Cette granulation, aplatie et déformée par la préparation, a environ 1 millimètre de diamètre. Un fragment de conduit excréteur y est attaché. Il faut, en général, faire plusieurs préparations avant d'obtenir une granulation dont le conduit excréteur soit très-visible, parce que le plus souvent ce conduit se rompt à son entrée dans l'acinus ; d'autres fois il est très-court et s'insère sur la face inférieure de la granulation, de sorte qu'on ne le voit pas.

Fig. III. *Un groupe de quatre granulations* (provenant de la même pièce, même grossissement). — C'est l'extrémité terminale d'une grappe. 1, 2, 3, trois conduits excréteurs se réuni[illegible]ant pour do[illegible] naissance à un conduit unique, 4, qui est le commencement du conduit excréteur de la grappe.

Fig. IV. *Structure des acini* (même pièce, 80 diamètres). — 1, [illegible]us ; 2, [illegible] voisin ; 3, conduit excréteur du premier acinus. La substance des acini paraît composée d'un grand nombre de petites sphères étroitement serrées les unes contre les autres. Ce sont les *cellules épithéliales du foie*. On les a désignées sous le nom de *cellules hépatiques*, et cette abréviation fâcheuse a fait méconnaître l'analogie qui existe entre la structure du foie et celle des autres glandes en grappe.

Fig. V, VI et VII. *Cellules épithéliales du foie.* — Les pièces sur lesquelles on étudie le mieux les acini sont précisément celles qui conviennent le moins pour étudier les cellules épithéliales. Il faut choisir de préférence le foie des individus qui ont succombé après une diète prolongée, et chez lesquels les fonctions du foie ont perdu depuis longtemps leur activité normale. Pendant la sécrétion de la bile, les matières grasses pénètrent en grande quantité dans les cellules épithéliales, et s'y précipitent sous forme de gouttelettes inégales, irrégulières, qui ôtent aux cellules l'apparence ordinaire de l'épithélium. Le foie gras est surtout impropre à cette étude.

Chez le fœtus et chez l'enfant nouveau-né les cellules épithéliales ont un noyau et un nucléole, elles sont épaisses et forment un pavé presque régulier ; plus tard, elles deviennent plates, elles cessent de former un pavé régulier, et la plupart d'entre elles paraissent privées de noyau.

Fig. V. *Cellules épithéliales du foie* (provenant d'un adulte mort de fièvre typhoïde, 185 diamètres). — 1, 2, cellules épithéliales formant un pavé irrégulier. Elles renferment des granulations et des gouttelettes adipeuses. Dans les points où elles ne se touchent pas, on aperçoit, 3, des gouttelettes graisseuses libres. 4, 4, gouttelette graisseuse libre. — *Les cellules ont en moyenne deux centièmes de millimètre de large.*

Fig. VI. *Autre point de la même préparation* (460 diamètres). — On aperçoit bien les granulations et les gouttelettes adipeuses intérieures.

Fig. VII. *Cellules épithéliales du foie chez le nouveau-né* (460 diamètres). — 1, 1, cellules isolées ; elles renferment, 2, un noyau muni d'un nucléole. Ces cellules ont de 20 à 25 millièmes de millimètre de diamètre ; leur noyau a environ 5 millièmes de millimètre. Elles ne renferment que très-peu de granulations graisseuses. 3, disposition pavimenteuse des cellules épithéliales du nouveau-né.

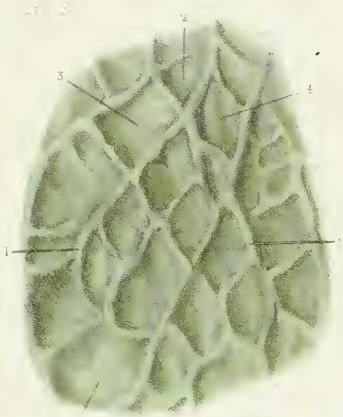

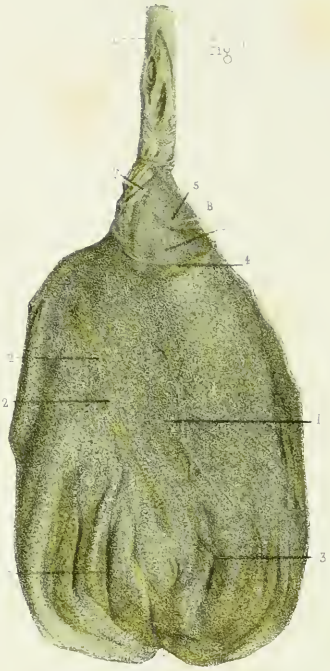

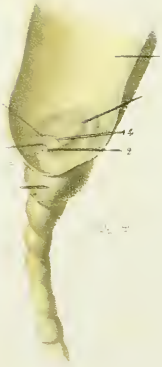

Emile Beau

Off. Lith. Auguste Fr

VÉSICULE BILIAIRE.

Fig. I et II. La vésicule biliaire à l'état frais.

Fig. I. Surface interne de la vésicule biliaire. Cette vésicule et son conduit excréteur ont été incisés longitudinalement et étalés. A, extrémité antérieure ou fond de la vésicule; B, extrémité postérieure ou col de la vésicule; C, canal cystique. La surface interne des voies biliaires est tapissée par une membrane muqueuse qui se continue avec celle du duodénum. Cette muqueuse est lisse dans le canal cholédoque et dans le conduit hépatique. Elle présente, au contraire, des saillies et des inégalités dans le canal cystique et dans la vésicule.

La muqueuse de la vésicule, 1, est d'un jaune verdâtre, et présente un grand nombre de petits plis entrecroisés qui s'effacent en partie par la distension; les plis 2, 2, indiqués sur la figure par des lignes blanches, interceptent des mailles ou aréoles inégales, de forme triangulaire, quadrangulaire ou pentagonale. Ils sont plus prononcés et plus écartés les uns des autres au niveau du corps de la vésicule qu'au niveau du fond ou du col. Quant aux grands plis longitudinaux 3, 3, qu'on aperçoit sur la figure, principalement du côté du fond de la vésicule, ils sont entièrement artificiels, et résultent de la préparation. En arrière, on aperçoit, 4, 5, deux larges plis transversaux, véritables valvules dont la disposition ne peut être étudiée que sur une pièce insufflée et desséchée (*voy* fig. III, IV et V). Ces deux valvules sont constituées par la membrane muqueuse et par une mince lame de tissu cellulaire; la tunique musculaire ne prend aucune part à leur formation. Le repli antérieur, 4, est presque transversal; le postérieur, 5, est au contraire notablement oblique, et il en résulte que, très rapprochées l'une de l'autre par l'une de leurs extrémités, ces deux valvules vont en suite en s'écartant de plus en plus, et finissent ainsi par intercepter un intervalle dont la plus grande largeur est d'environ 15 millimètres. Dans cet intervalle 6, la muqueuse présente à peu près les mêmes caractères que dans l'intérieur même de la vésicule, seulement les mailles aréolaires y sont beaucoup plus petites. Cet intervalle pourrait donc, à la rigueur, être regardé comme faisant partie de la vésicule; je pense cependant qu'il est plus juste de le considérer comme appartenant au conduit cystique dont il est en quelque sorte le renflement terminal. Je propose de lui donner le nom de *bassinet de la vésicule biliaire.*

Au-dessous du bassinet commence le conduit cystique proprement dit. Sa surface interne est inégale, irrégulière, et présente des replis valvulaires, 7, dont la disposition ne peut être étudiée que sur une pièce desséchée. (*Voy.* fig. V.)

Fig. II. Muqueuse de la vésicule biliaire, grossie 10 fois. 1, 1, plis réticulés de la muqueuse, interceptant des mailles ou aréoles; 2, une maille triangulaire; 3, une maille quadrangulaire; 4, une maille pentagonale. Ces mailles constituent des dépressions dont la profondeur varie de $\frac{1}{3}$ à $\frac{3}{4}$ de millimètre. On y aperçoit souvent de petites saillies secondaires, 5, qui tendent à subdiviser certaines mailles en aréoles plus petites: mais les instruments grossissant n'y montrent aucun orifice, et de plus on ne trouve dans l'épaisseur de la paroi de la vésicule, aucun appareil glandulaire. Certains états pathologiques, en exagérant les saillies réticulées et en augmentant la profondeur des mailles peuvent donner à la muqueuse l'aspect d'une ruche à miel, et c'est cette apparence qui a fait croire à l'existence de glandes cystiques.

Fig. III, IV et V. La vésicule biliaire et le canal cystique insufflés et desséchés. A, fond de la vésicule; B, col de la vésicule; C, conduit cystique; D, conduit hépatique; E, conduit cholédoque.

Fig. III. La vésicule et son conduit considérés à l'extérieur, avec la forme que leur donnent l'insufflation et la dessiccation. Au niveau des valvules intérieures, la dilatation est moindre que dans les intervalles qui séparent les valvules, et il en résulte des sillons en forme de spirale séparés par des petites ampoules. 1, sillon qui correspond à la valvule supérieure (*voy.* fig. I, 4); 2, sillon qui correspond à la deuxième valvule (*voy.* fig. I, 5); 3, ampoule placée entre les deux sillons précédents et formant le bassinet de la vésicule; 4, 5, sillons correspondant aux valvules du canal cystique; 6, 7, ampoules décroissantes, correspondant aux intervalles qui séparent les valvules.

Fig. IV. L'une des parois de la vésicule a été excisée; le conduit cystique n'a pas été ouvert. 1, surface interne de la vésicule desséchée; 2, la valvule supérieure du col de la vésicule, formant une ouverture à peu près ovalaire. La valvule suivante rejoint la première par l'une de ses extrémités; 3, et s'en écarte par l'autre extrémité, 4; entre ces deux valvules on aperçoit, 5, une dépression qui constitue le bassinet de la vésicule; 6, le relief extérieur formé par le bassinet; 7, origine de la troisième valvule. Les saillies intérieures formées par ces valvules superposées et opposées, réduisent à de fort petites dimensions l'ouverture réelle de la vésicule.

Fig. V. L'une des parois du conduit cystique a été excisée pour montrer la disposition des valvules intérieures. Les dimensions sont augmentées d'un tiers: 1, la valvule supérieure; 2, la deuxième valvule; 3, le point où aboutissait la portion excisée de la deuxième valvule; 4, le bassinet; 5, origine de la troisième valvule; 6, origine de la quatrième valvule; 7, 8, les diverses dilatations qui correspondent aux espaces intervalvulaires. Cette figure démontre que les diverses valvules sont tout à fait distinctes les unes des autres; toutes sont obliques, et font à peu près une fois le tour du conduit; par leurs deux extrémités elles se terminent en mourant sur la muqueuse, et il est manifeste qu'elles ne forment pas une saillie intérieure continue, comme on l'a supposé, en les comparant à la rampe d'une vis d'Archimède; 9, embouchure du conduit cystique dans le conduit cholédoque. Aucune valvule ne se prolonge jusqu'au niveau de cette embouchure.

LA RATE ET SES VAISSEAUX.

Lorsqu'on enlève la rate, en coupant très près de sa surface les vaisseaux qui y aboutissent, on aperçoit, sur sa face interne ou gastrique, une série verticale de trous inégaux, diversement espacés et en nombre variable. C'est le *hile de la rate*, improprement désigné sous le nom de *scissure* ou de *sillon*. Ce hile, en effet, bien différent de celui du foie, ne constitue pas un sillon à la surface de la rate, quelquefois même il forme un rebord saillant, une espèce de crête très obtuse, au sommet de laquelle on aperçoit les trous précédemment indiqués.

Lorsqu'on détache avec la rate les vaisseaux qui s'y rendent, on voit que ces vaisseaux, après s'être ramifiés en dehors de l'organe, viennent pénétrer dans les trous qui constituent le hile, et que l'épiploon gastro-splénique, dans l'épaisseur duquel ces vaisseaux sont contenus, s'attache à la rate sur les deux bords du hile.

Fig. I. *La rate vue par sa face interne ou gastrique.* — A, extrémité supérieure; B, extrémité inférieure; C, bord antérieur; D, bord postérieur; E, E, échancrures ou incisures de la circonférence de la rate. C'est le vestige des divisions plus profondes qui donnent lieu aux rates multiples de certains animaux, et aux rates surnuméraires qu'on rencontre fréquemment chez l'homme.

1, 1, les deux extrémités du hile de la rate. Ce hile divise la face interne de la rate en deux parties inégales, l'une antérieure, 2, plus grande, l'autre postérieure, 3, plus petite. Toutes deux sont concaves; l'antérieure est en rapport avec la grosse tubérosité de l'estomac; la postérieure répond à la capsule surrénale, au rein, et à la queue du pancréas.

4, artère splénique; 5, veine splénique. Ces deux vaisseaux sont remarquables par leur calibre, qui est très considérable, eu égard au volume de l'organe dans lequel ils vont se distribuer; la veine, beaucoup plus volumineuse que l'artère, est située sur un plan postérieur, et les branches que fournissent ces deux vaisseaux conservent cette situation respective. — Les divisions de l'artère splénique et celles de la veine adjacente se correspondent très exactement; il suffira, par conséquent, d'indiquer la distribution des branches artérielles. Chaque artère est accompagnée par une seule veine.

Parvenue à 4 ou 5 centimètres du hile de la rate, l'artère splénique, 6, se divise en deux branches divergentes, l'une supérieure, 7, l'autre inférieure, 8. Ces branches, contenues dans l'épaisseur de l'épiploon gastro splénique, décrivent de légères flexuosités, et se divisent, par voie dichotomique, en branches inégales qui gagnent le hile de la rate, et pénètrent, 9, 9, dans les trous dont l'ensemble constitue ce hile. Indépendamment de ces vaisseaux destinés à la rate, les branches de l'artère splénique émettent des rameaux récurrents destinés à l'estomac et au grand épiploon. — L'un de ces rameaux, 10, toujours fourni par la division inférieure de l'artère splénique, gagne le bord adhérent du grand épiploon, là où ce repli se continue avec l'épiploon gastro-splénique, et longe de gauche à droite la grande courbure de l'estomac. C'est l'artère *gastro-épiploïque gauche* (*voy.* pl. 18, fig. II, n° 17). — Les autres rameaux récurrents, 11, 11, 11, sont contenus dans l'épaisseur de l'épiploon gastro-splénique, et gagnent le cul-de-sac de l'estomac, sur lequel ils se distribuent (*voy.* pl. 18, fig. II, n° 18). Ce sont les *vaisseaux courts*, qui établissent ainsi une certaine solidarité entre la circulation du grand cul-de-sac de l'estomac et celle de la rate. Les vaisseaux courts sont en nombre variable; ils sont fournis indistinctement par l'une ou l'autre des deux branches de bifurcation de l'artère splénique; en général, ils proviennent à la fois de ces deux branches.

Fig. II. *Distribution des vaisseaux dans l'intérieur de la rate.* — A, extrémité supérieure de la rate; B, extrémité inférieure; C, bord antérieur; D, bord postérieur; E, E, les deux extrémités du hile; F, vaisseaux spléniques; G, artère et veine gastro-épiploïques gauches; H, vaisseaux courts.

Afin de poursuivre les vaisseaux dans l'épaisseur de la rate, on a enlevé les couches superficielles du parenchyme splénique. La surface de l'organe a été respectée en arrière et au niveau du hile. — 1, 1, points d'immersion des ramifications des vaisseaux spléniques. On peut voir ces vaisseaux, 2, 2, se diviser par voie dichotomique dans l'épaisseur de la rate. On remarquera que les nombreuses divisions vasculaires ne s'anastomosent pas entre elles. D'une manière générale les vaisseaux de la rate peuvent être divisés en trois groupes : un groupe supérieur, 3, pénétrant par la partie supérieure du hile, un groupe moyen, 4, et un groupe inférieur, 5. Il résulte de cette disposition que la rate peut être considérée comme formée de trois départements principaux, au point de vue de l'appareil circulatoire. Les incisures des bords de la rate, malgré leurs nombreuses variations, correspondent en général assez bien aux limites de ces trois départements. Les injections partielles, poussées isolément dans les branches de l'artère splénique, ne franchissent pas ces limites, et reviennent par la branche veineuse correspondante sans pénétrer dans le tissu des départements voisins.

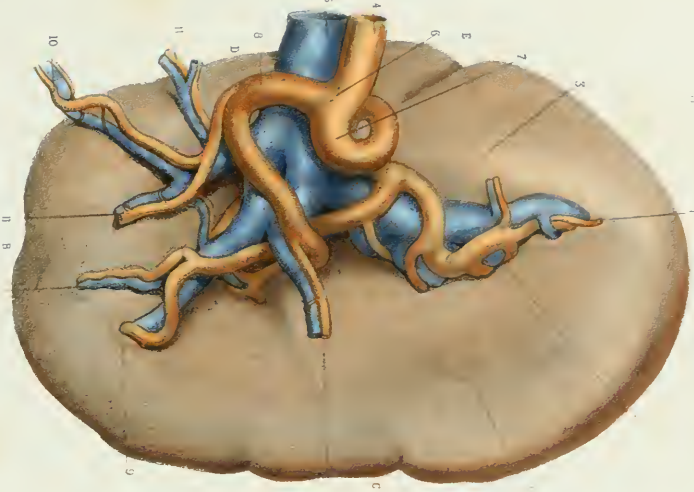

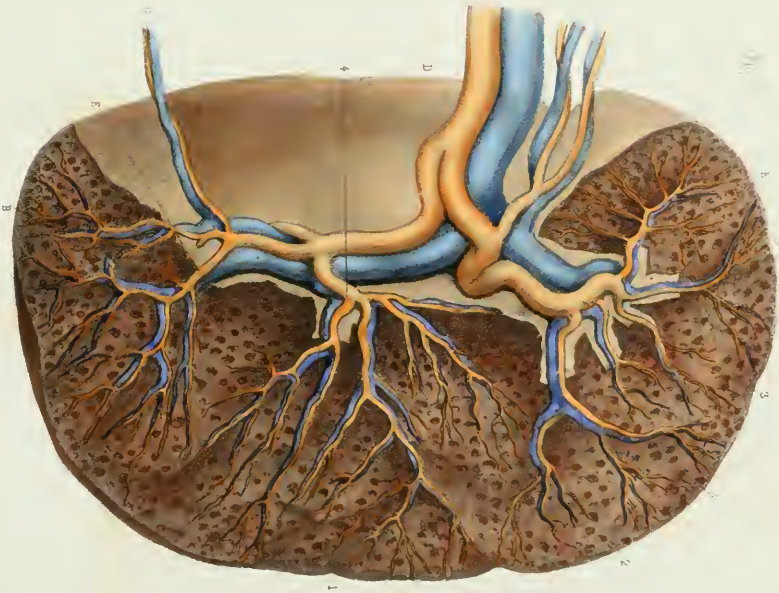

Emil Herz a. Wien del.

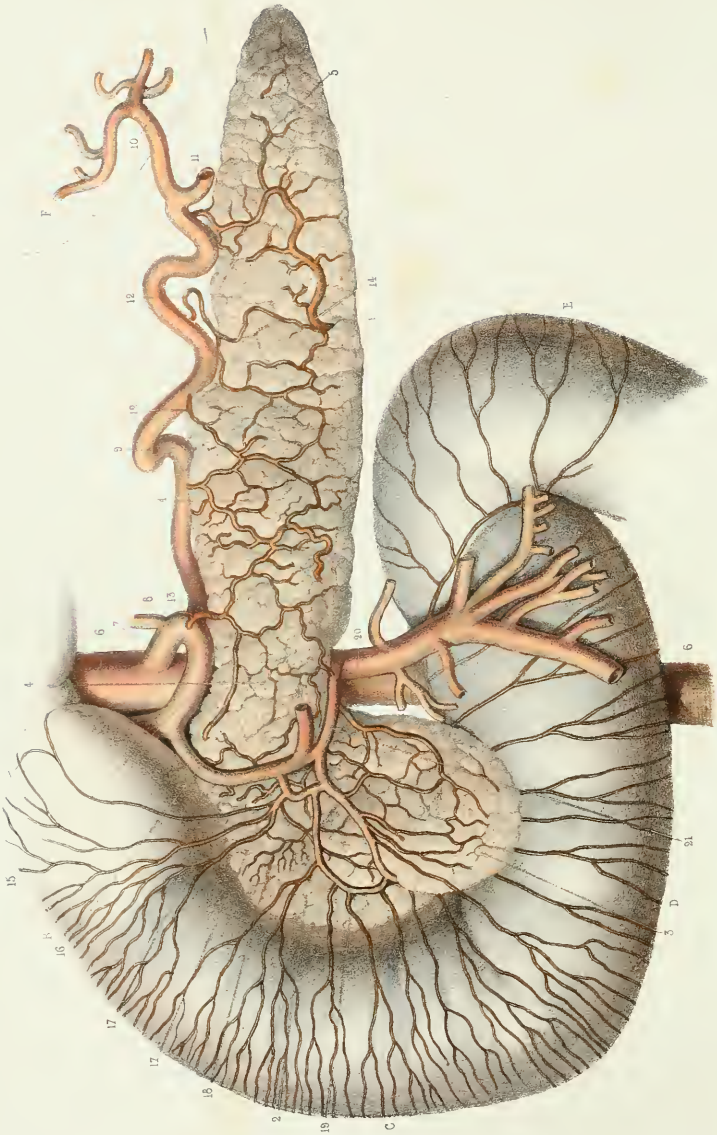

Emile Beau ad naturam del.

Offic. Litho Auguste Bry, a Paris

(Pl. 33.)

LE PANCRÉAS ET SES ARTÈRES.

A, pylore attiré en haut. B, première portion du duodénum. C, deuxième portion ou portion verticale. D, troisième portion ou portion transversale. E, commencement du jejunum. F, la rate, attirée en haut.

1, le pancréas vu par sa face antérieure. C'est une glande allongée, aplatie, située transversalement dans l'abdomen, au-devant de l'aorte, immédiatement au-dessous du niveau du tronc cœliaque. Toute la partie du pancréas qui est placée à droite de l'aorte constitue son extrémité droite, ou sa *tête*; la portion qui est placée à gauche constitue le *corps* et la *queue*; enfin, celle qui est au-devant de l'aorte constitue le *col du pancréas*.

La tête forme un renflement considérable qui est embrassé par la concavité du duodénum. On l'a subdivisée en deux parties : l'une, supérieure, 2, qui est sur le prolongement de l'axe général de la glande, et qui répond à la portion verticale du duodénum, c'est la *tête proprement dite*; l'autre, inférieure ou réfléchie, 3, qui correspond à la portion transversale du duodénum. Très-distincte du reste de la glande chez certains animaux, et quelquefois limitée chez l'homme par un léger rétrécissement, cette portion réfléchie a reçu le nom de *petit pancréas*.

La partie moyenne, ou corps du pancréas, 4, se dirige à peu près transversalement de droite à gauche; son bord supérieur est longe par l'artère splénique; son bord inférieur répond au bord supérieur de la troisième portion du duodénum. A droite le corps du pancréas se continue avec la partie supérieure de la tête par l'intermédiaire d'une portion manifestement rétrécie, 4, qui mérite le nom de col du pancréas. Le col du pancréas est situé précisément au-devant de l'aorte; il est caractérisé à la fois par l'aplatissement de la glande et par la diminution de ses dimensions verticales; il paraît être la conséquence de conditions toutes mécaniques. En effet, d'une part l'aorte, à ce niveau, comprime le pancréas d'arrière en avant et tend à l'aplatir, tandis que le tronc cœliaque en haut, l'artère mésentérique supérieure en bas, restreignent les dimensions verticales de la glande. A gauche, le corps du pancréas s'effile peu à peu et se continue sans démarcation avec la petite extrémité, 5, ou queue du pancréas.

Artères du pancréas. 6, 6, l'aorte abdominale; 7, tronc cœliaque; 8, artère coronaire stomachique coupée; 9, artère splénique : elle se dirige à gauche, longe, en décrivant des flexuosités, le bord supérieur du corps du pancréas, où elle est reçue dans une demi-gouttière, et parvient au hile de la rate, 10, après avoir fourni, 11, l'artère gastro-épiploïque gauche. Dans son trajet sur le bord supérieur du pancréas, l'artère splénique fournit un assez grand nombre de branches, 12, 12, qui se ramifient, en s'anastomosant, sur les deux faces du pancréas, et qui vont se terminer dans le corps et la queue de cette glande. Il arrive quelquefois que l'artère hépatique, près de son origine, fournit aussi une ou deux artères pancréatiques; cette légère anomalie, 13, existe sur la figure. On voit encore ici une branche assez volumineuse, 14, qui perfore la glande, et qui fait largement communiquer les artères pancréatiques antérieures avec les postérieures. Enfin, le tronc de la splénique fournit quelquefois près de son origine, par son bord postérieur, une artère qui se dirige à droite pour gagner la tête du pancréas et la partie adjacente du duodénum; mais cette disposition, qui a été représentée sur la planche 13 (fig. 1, n. 12), n'est pas ordinaire.

15, artère hépatique; 16, artère gastro-épiploïque droite, coupée au point où elle s'engageait dans l'épaisseur du grand épiploon. Immédiatement après son origine, cette artère fournit, par son côté postérieur, une branche qui n'est pas visible sur la figure, et qui descend sur la face postérieure de la tête du pancréas pour prendre part à la formation de l'*arcade pancréatico-duodénale postérieure* (Verneuil). Après avoir fourni cette première branche, la gastro-épiploïque droite parcourt un trajet curviligne sur la face antérieure du pancréas, et donne des rameaux par sa concavité et par sa convexité. Par sa concavité, elle envoie quelques petites artères dans le col du pancréas; par sa convexité, elle émet plusieurs branches anastomosées, variable en nombre et en volume, 17, 17, mais qui offrent plusieurs caractères constants; toujours, en effet, elles donnent des rameaux pancréatiques, 18, pour la moitié supérieure de la tête du pancréas et des rameaux duodénaux, 19, pour la première et surtout pour la deuxième partie du duodénum : enfin l'une d'elles, la plus inférieure, concourt toujours à la formation de l'*arcade pancréatico-duodénale antérieure*.

20, artère mésentérique supérieure; elle se détache obliquement de l'aorte, derrière le col du pancréas, et gagne la base du mésentère en passant entre le bord inférieur de ce col et le bord supérieur de la troisième portion du duodénum. Sous le bord inférieur du pancréas, elle fournit deux branches, l'une antérieure, l'autre postérieure; la postérieure, qu'on n'aperçoit pas sur la figure, remonte derrière le pancréas et s'anastomose par inosculation avec la branche la plus supérieure de la gastro-épiploïque pour former l'arcade pancréatico-duodénale postérieure; l'antérieure, 21, remonte sur la face antérieure du petit pancréas et s'anastomose avec la branche la plus inférieure de la gastro-épiploïque pour former l'arcade pancréatico-duodénale antérieure. Les deux arcades pancréatico-duodénales constituent donc deux anastomoses constantes entre la gastro-épiploïque droite et la mésentérique supérieure. Toutes deux sont parallèles à la courbure du duodénum, toutes deux fournissent dans toute leur longueur deux ordres de branches : les unes, nées de la concavité, s'enfoncent dans le col du pancréas; les autres, nées de la convexité, sont à la fois pancréatiques et duodénales. La moitié supérieure, ou gastro-épiploïque des arcades, fournit à la tête proprement dite du pancréas et à la portion verticale du duodénum; leur moitié inférieure, ou mésentérique, fournit au petit pancréas et à la portion transversale du duodénum. On conçoit que, lorsque l'artère hépatique est atrophiée à son origine, l'une ou l'autre des arcades pancréatico-duodenales puisse se développer; on dit alors que l'artère hépatique naît de la mésentérique supérieure. Les dimensions très-considérables de l'arcade antérieure sur notre figure constituent une espèce de transition à cette anomalie.

En résumé, abstraction faite des variétés individuelles, on peut dire d'une manière générale que le corps et la queue du pancréas reçoivent leur sang de l'artère splénique; que la tête du pancréas et le duodénum sont alimentés par les artères nées de la convexité des deux arcades pancréatico-duodénales, et que la circulation est fournie dans le col du pancréas par les petites branches nées de la concavité de ces mêmes arcades.

(Pl. 34.)

VOIES PANCRÉATIQUES.

Les deux figures de cette planche ont été dessinées d'après une pièce sèche préparée par M. Verneuil. Les ramifications du conduit pancréatique, préalablement injectées, ont été poursuivies aussi loin que possible. Aucune partie de la glande n'a été enlevée ; les lobules, toujours adhérents à leurs conduits excréteurs, ont été seulement écartés pour permettre de voir les voies pancréatiques dans leur ensemble.

Fig. 1. Le pancréas vu par sa face antérieure. — Fig. 2. L'extrémité droite du pancréas vue par sa face postérieure.

A, pylore. B, 1re partie du duodénum. C, 2e partie. D, 3e partie. E, conduit cholédoque.

1, 1, *conduit pancréatique principal* ou *conduit de Wirsung*. Ce conduit occupe toute la longueur de la glande; depuis son origine jusqu'a sa terminaison, il est contenu dans l'épaisseur du pancréas, et environné de toutes parts par les lobules glandulaires. Il augmente graduellement de volume de gauche à droite. Dans toute la longueur de la queue et du corps de la glande, il est très-légèrement sinueux, mais affecte néanmoins une direction à peu près rectiligne ; également distant du bord supérieur et du bord inférieur, il occupe à peu près l'axe de la glande. Il reçoit successivement, de gauche à droite, un grand nombre de conduits de second ordre, 2, qui, à la manière des dents d'un peigne, viennent, de divers côtés, tomber perpendiculairement sur lui. Ces conduits, à leur tour, se divisent par voie dichotomique, et vont aboutir aux lobules glandulaires. Il arrive quelquefois que plusieurs conduits excréteurs de deuxième ordre, au lieu de s'aboucher directement au canal de Wirsung, viennent s'ouvrir successivement et perpendiculairement dans un conduit accessoire, qui est placé au-dessus ou au-dessous du canal de Wirsung et qui va plus tard le rejoindre sous un angle très-aigu ; cette disposition, 3, est représentée sur notre figure. Quoi qu'il en soit, le pancréas diffère de toutes les autres glandes par la conformation de son conduit principal, qui ne se divise jamais par voie dichotomique.

Au niveau de l'extrémité droite, la disposition des voies pancréatiques présente plusieurs modifications. A partir du col du pancréas, le canal de Wirsung s'infléchit, devient oblique de haut en bas et de gauche à droite, et décrit par conséquent une première courbe dont la concavité est dirigée en bas. Dans ce trajet oblique, il reçoit, 4, une branche collatérale volumineuse sur laquelle nous allons revenir ; bientôt après, il s'infléchit une deuxième fois, 5, décrit une deuxième courbe à concavité supérieure, reprend la direction horizontale, et, toujours contenu dans l'épaisseur de la glande, va s'ouvrir dans le canal cholédoque, qui présente à ce niveau, immédiatement au-dessus de son embouchure dans le duodénum, une dilatation connue sous le nom d'*ampoule de Water*, 6.

Si l'on compare le trajet du canal de Wirsung avec la conformation extérieure de la tête du pancréas, on voit que ce conduit correspond exactement à la division de cette tête en tête proprement dite et en petit pancréas.

Cela posé, il se présente ici une disposition qui n'a point d'analogue dans l'économie, et qui est constante, quoique susceptible de se présenter sous des types différents.

Un conduit curviligne, 7, ouvert par un de ses bouts dans le duodénum, et par l'autre dans le canal de Wirsung, au point déjà indiqué (4), établit une seconde communication avec l'intestin. L'ensemble des deux conduits constitue une espèce d'Y, dont la queue occupe toute la partie de la glande qui est située à gauche du col, et dont les deux branches divergentes, occupant la grosse extrémité du pancréas, vont aboutir isolément au duodénum.

Ce second conduit pancréatique, qui ne manque jamais, mérite le nom de *conduit pancréatique récurrent* (conduit pancréatique azygos, Verneuil). Il s'ouvre toujours sur un plan antérieur, tandis que le conduit principal aboutit au canal cholédoque, dans la partie la plus postérieure de la glande. Son orifice à la surface interne du duodenum s'aperçoit bien à l'œil nu (*voy.* pl. 16, n° 8). Il est placé tantôt au-dessus, tantôt au-dessous de l'ampoule de Water : la première de ces dispositions paraît bien plus fréquente que la seconde, et c'est elle qui est représentée sur notre figure.

Lorsque le conduit récurrent est supérieur, le conduit principal reçoit, 8, les conduits de second ordre du petit pancréas. Au contraire, les conduits de la tête proprement dite s'ouvrent, 9, dans le conduit récurrent. — Lorsque celui-ci est inférieur, il reçoit les conduits du petit pancréas, tandis que ceux de la tête proprement dite se jettent dans le canal de Wirsong. En tout cas, la tête proprement dite et le petit pancréas, ou, si l'on veut, la moitié supérieure et la moitié inférieure de l'extrémité droite de la glande sont toujours distinctes l'une de l'autre par la terminaison de leurs canaux excréteurs à l'un ou à l'autre conduit.

Il est important de remarquer que la branche récurrente est plus petite du côté de l'intestin que du côté du canal de Wirsung, et que, de plus, après l'avoir reçue, le calibre du conduit principal s'accroît notablement. Cela permet de croire (Verneuil) que le cours du fluide pancréatique, dans la branche récurrente, se fait principalement de droite à gauche. Mais on conçoit qu'en cas d'obstacle sur le conduit principal, la direction du courant doive changer dans cette branche, qui se dilate alors considérablement. Les cas de ce genre ont été considérés à tort comme des anomalies de terminaison du conduit pancréatique.

Dessin Beau sénaturaliste.

Offic. Lithc. A. Salmon Bte à Paris

STRUCTURE DU PANCRÉAS ET DE LA RATE.

STRUCTURE DU PANCRÉAS.

Fig. I-V.

Le *pancréas* est une glande en grappe ou glande acineuse. On voit déjà à l'œil nu qu'il se compose d'un grand nombre de *lobules*, arrondis ou ovoïdes, larges de 2 à 4 millimètres et faciles à isoler par la dissection. De chacun de ces lobules part un conduit excréteur de troisième ordre, qui se réunit obliquement aux conduits excréteurs de plusieurs lobules voisins pour constituer un conduit de deuxième ordre. Les conduits de deuxième ordre, à leur tour, vont se jeter perpendiculairement dans le conduit de premier ordre, ou canal de Wirsung, qui occupe l'axe de la glande, ainsi qu'on le voit sur la planche 34.

A la loupe, quelquefois même à l'œil nu, on reconnaît que chaque lobule a la forme d'une grappe, et se compose de huit à quinze petites masses arrondies, larges d'environ un millimètre, qu'on est tenté, au premier abord, de prendre pour des granulations glandulaires ou acini. Mais l'examen microscopique démontre que cette apparence est trompeuse. Malgré leur petit volume, ces prétendus acini sont de véritables lobules, que je désignerai sous le nom de *lobules secondaires* : ce sont des organes complexes, et chacun d'eux se compose d'un très grand nombre de petites masses sphériques, larges de 5 à 7 centièmes de millimètre, qui sont les véritables *acini*. Chaque acinus enfin se compose d'une capsule amorphe, tapissée intérieurement d'une couche d'*épithélium nucléaire*, dont les noyaux arrondis ont environ 5 millièmes de millimètre de large.

Un stroma fibreux ou cellulo-fibreux, où se ramifient les vaisseaux, unit entre eux les lobules proprement dits et les lobules secondaires qui composent chaque lobule. C'est à ce stroma que le tissu du pancréas doit sa grande résistance.

Fig. I. *Un lobule du pancréas*, composé d'une douzaine de lobules secondaires (18 diamètres).

1, conduit excréteur du lobule, ou conduit de troisième ordre; 2, 2, conduits excréteurs des lobules secondaires, ou conduits de quatrième ordre; 3, 3, les lobules secondaires; 4, le stroma fibreux.

Fig. II. *Lobules secondaires du pancréas* (18 diamètres). — 1, 2, deux lobules secondaires ayant chacun environ un millimètre de large; 3, stroma fibreux qui sépare ces lobules des lobules voisins. Chaque lobule secondaire se compose d'un grand nombre de très petites sphères arrondies, étroitement pressées les unes contre les autres : ce sont les acini du pancréas. Quoique offrant des contours assez nettement limités, les lobules secondaires ne sont pas entourés d'une membrane propre. Les nombreux acini qui les composent font saillie à leur surface, comme les grains d'une mûre.

Fig. III. *Acini du pancréas*. Cette figure représente le bord de l'un des lobules secondaires de la figure II. 150 diamètres. — On voit bien manifestement qu'aucune membrane commune n'enveloppe le groupe des acini. On n'a représenté qu'une très petite partie du lobule secondaire, et cependant on peut compter sur la figure près d'une vingtaine d'acini. Chaque lobule secondaire en renferme plus d'un millier.

1, 2, 3, plusieurs acini, ayant de 5 à 7 centièmes de millimètre de large. Chacun d'eux est limité par une membrane bien nette, et renferme un grand nombre de très petits corps ronds, qui sont les éléments de l'épithélium glandulaire. Ces éléments seront mieux étudiés sur les deux figures suivantes.

Fig. IV. *Acini du pancréas*, grossis 540 fois. — De A en B, s'étend l'un des acini; C, un autre acinus empiétant sur le précédent, et le masquant en partie. — 1, membrane enveloppante ou capsule de l'acinus; 2, 2, les éléments de l'épithélium glandulaire, qui est *nucléaire*, c'est-à-dire exclusivement composé de noyaux. Ceux-ci, larges d'environ 5 millièmes de millimètre, possèdent chacun un nucléole, mais ne sont point contenus dans des cellules. Ils ne forment pas un pavé régulier, ne se touchent pas exactement par tous leurs bords, et laissent entre eux de petits intervalles où l'on n'aperçoit que des granulations.

Fig. V. *Epithélium nucléaire du pancréas*, grossi 540 fois, et provenant de la même préparation. La capsule ou membrane enveloppante d'un acinus a été brisée, et l'épithélium qu'elle renfermait est devenu libre. — 1, plusieurs noyaux encore unis ensemble, et conservant la forme d'un pavé irrégulier; 2, un autre petit amas de noyaux; 3, 3, noyaux complétement isolés.

STRUCTURE DE LA RATE.

Fig. VI-X.

La *rate* est une glande sanguine dont la structure est presque aussi inconnue que les fonctions. Elle possède une capsule fibreuse dont la face profonde donne insertion de toutes parts à une multitude de trabécules ou cloisons incomplètes. Celles-ci s'entrecroisent à l'infini dans l'épaisseur de la rate, dont elles forment en quelque sorte le *squelette*, et elles interceptent des aréoles inégales, irrégulières, qu'on a prises pour des cavités, et qu'on a désignées sous le nom de *cellules de la rate*. Ces prétendues cavités communiqueraient toutes les unes avec les autres, communiqueraient aussi avec les veines, et renfermeraient une sorte de bouillie de couleur lie de vin, la *boue splénique*. Ce sont là autant d'erreurs résultant de ce qu'on a étudié des rates altérées par le ramollissement cadavérique ou par des injections. A l'état normal, il n'y a point de boue splénique ; la substance contenue dans les aréoles est solide, quoique fort molle. Quelques heures après la mort, surtout chez les individus qui ont succombé à des fièvres continues, elle se ramollit et devient diffluente ; elle se transforme ainsi en boue splénique : celle-ci ne communique nullement avec la cavité des veines; mais si l'on vient alors à pousser une injection, soit par l'artère, soit par la veine, le liquide injecté rompt les parois des vaisseaux, se mêle à la boue splénique, et paraît pénétrer dans des cavités qui cependant n'existent pas. Une injection d'eau poussée pendant vingt-quatre heures entraîne toute la boue splénique et ne laisse que le squelette de la rate, sous la forme d'un tissu décoloré, aréolaire, comme spongieux.

qui a fait comparer la structure de la rate à celle des corps caverneux de la verge. Ces résultats sont entièrement artificiels.

Indépendamment des nerfs et des vaisseaux qui s'y distribuent, la rate se compose de deux substances très distinctes : 1° les cloisons, 2° le tissu propre. Celui-ci, contenu dans les aréoles qu'interceptent les cloisons, se trouve naturellement divisé en petites masses distinctes que je désignerai sous le nom de *lobules de la rate.*

Pour étudier les lobules, il faut se procurer une rate très saine, provenant d'un individu mort de mort violente et depuis quelques heures seulement. En dehors de ces conditions, l'examen peut réussir, mais il ne réussit que par hasard. On sépare un fragment du tissu de la rate, on l'étale doucement entre deux lames de verre, et on l'examine sous des grossissements de 15 à 20 diamètres. On voit alors le tissu se décomposer en petites masses arrondies ou ovalaires, suspendues comme des grains de raisin au moyen d'un pédicule vasculaire et groupées autour des ramifications de l'artère splénique (fig. VI); ce sont les lobules de la rate, que plusieurs auteurs ont confondus avec les corpuscules de Malpighi. Ces lobules ont environ 2 millimètres de large.

Chaque lobule est parcouru par des ramifications vasculaires, et renferme dans son épaisseur de vingt à trente petits corps globuleux ou ovoïdes, larges, *chez l'homme*, d'un cinquième de millimètre environ, et paraissant sous le microscope plus opaques que le reste du lobule. Ce sont les *corpuscules de Malpighi*, ou *glomérules de la rate*, qui, chez certains animaux, sont plus gros que les lobules de la rate de l'homme, et qui se reconnaissent alors très bien à l'œil nu, à cause de leur couleur d'un blanc jaunâtre. Ainsi les lobules se composent de deux substances : 1° les glomérules, 2° un stroma où se ramifient les vaisseaux. Ce stroma ne renferme pas de fibres véritables, mais on y trouve des éléments fibrillaires de nature fibro-plastique.

Les cloisons se composent principalement de tissu fibreux; on y trouve aussi des éléments fibro-plastiques. Il m'a paru qu'il y avait de plus, dans leur épaisseur, des glomérules analogues à ceux qu'on trouve dans les lobules.

Fig. VI. *Plusieurs lobules spléniques* disposés en grappe à l'extrémité d'une des branches de l'artère splénique (20 diamètres). — 1, 1, les lobules spléniques; 2, 2, les glomérules; 3, une branche de l'artère splénique; 4, 4, artères nourricières des lobules, larges d'environ un quinzième de millimètre.

Fig. VII. *Un lobule splénique isolé* (25 diamètres).—1, le lobule; 2, 2, les vaisseaux du lobule, ayant d'un vingtième à un trentième de millimètre de diamètre; 3, 3, les glomérules ou corpuscules de Malpighi, ayant environ un cinquième de millimètre de large.

Fig. VIII. *Un glomérule isolé* (150 diamètres). — Ce glomérule est formé par la réunion d'un très grand nombre de petits corps sphériques, larges d'environ 5 millièmes de millimètre : ce sont des noyaux qui constituent dans chaque glomérule une sorte d'épithélium nucléaire. Il m'a été impossible de reconnaître l'existence d'une cavité au centre des glomérules. Le glomérule représenté sur cette figure faisait partie d'un lobule splénique. Toutefois on trouve en dehors des lobules, dans l'épaisseur des cloisons qui interceptent les aréoles de la rate, quelques corps irrégulièrement disséminés, et semblables, sinon par leur forme, au moins par leur structure, aux glomérules des lobules. L'un de ces corps est représenté sur la figure IX.

Fig. IX. *L'un des glomérules des cloisons* (150 diamètres). — Au lieu d'être libre, comme le glomérule des lobules, ce glomérule se continue, au moyen d'un pédicule assez large, avec une masse nucléaire volumineuse, dont la structure est la même. — 1, le glomérule; 2 son pédicule; 3, la masse nucléaire avec laquelle il se continue.

Fig. X. *La boue splénique* (540 diamètres). — La boue splénique est une pulpe de couleur lie de vin, résultant de la décomposition cadavérique du tissu des lobules. On y trouve par conséquent, confusément mélangés, les éléments des glomérules, ceux du stroma, et de plus les globules sanguins, blancs ou rouges, qui étaient contenus, avant le ramollissement, dans les vaisseaux des lobules. Pour l'étudier convenablement, il faut faire une section dans le tissu de la rate, et comprimer graduellement. On voit alors sourdre la boue splénique à la surface de la coupe. On en prend une parcelle et on l'examine sous de forts grossissements.

La boue splénique renferme des éléments très divers, dont les uns proviennent du sang, les autres des glomérules, et les autres du stroma des lobules. — 1, 1, globules rouges du sang. C'est à eux que la boue splénique doit sa couleur. — 2, 2, globules blancs du sang, beaucoup moins nombreux. — 3, 3, noyaux provenant des glomérules. Ils sont en quantité innombrable et forment plus des trois quarts de la boue splénique. Ils varient de $0^{mm},004$ à $0^{mm},006$; la plupart d'entre eux ont $0^{mm},005$, c'est-à-dire un deux-centième de millimètre. — 4 à 7, éléments provenant du stroma des lobules : — 4, noyaux munis d'appendices fibrillaires, et offrant la plus grande ressemblance avec les éléments fibro-plastiques; ces appendices sont fréquemment roulés en cercle; — 5, corps fibrillaire allongé, sans noyaux, semblable aux fibres fibro-plastiques; — 6, une cellule renfermant plusieurs noyaux; — 7, noyaux libres, plus volumineux que les noyaux des glomérules, et paraissant appartenir au stroma.

Fig 1
1
2
3
4

Fig 3

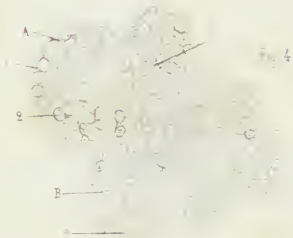
Fig 4
A
B

Fig 2
1
2
3

Fig 5
1
2
3


Fig 10.
1
2
3
4
5
6
7

Fig 9


Fig 8

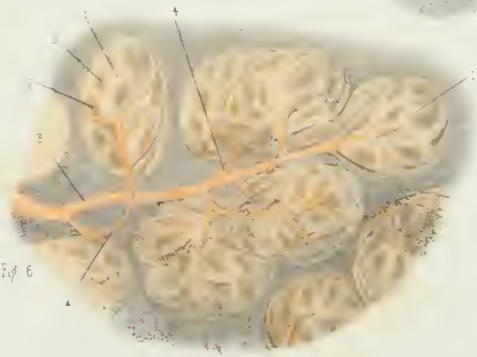
Fig 6
1
2
3
4


Fig 7
1

LES GLANDES SURRÉNALES.

Fig. I et II. — **Les surrénales en position avec leurs vaisseaux.**

Fig. I. *La surrénale gauche.* — AA, piliers du diaphragme ; B, orifice œsophagien ; C, face antérieure du rein gauche ; D, face antérieure de la surrénale gauche ; E, sa face inférieure, excavée pour recevoir l'extrémité supérieure du rein, qu'elle coiffe à la manière d'un bonnet phrygien. Cette excavation, dont on étudiera les caractères sur les coupes verticales (*voy.* fig. III), a la forme d'une gouttière profonde dont le fond présente une série de trous pour la pénétration des artères. C'est le *hile* de la glande. F, extrémité caudale de la surrénale, présentant la forme d'une pyramide triangulaire.

1, aorte ; 2, tronc cœliaque ; 3, mésentérique supérieure ; 4, mésentérique inférieure ; 5, 5, artères spermatiques ; 6, artère diaphragmatique inférieure fournissant, 7,7, une ou plusieurs *artères capsulaires* ou mieux *surrénales supérieures* ; 8, *artère surrénale moyenne* fournie par l'aorte. Il y en a souvent plusieurs, et l'on voit sur notre figure une artère surrénale, 9, née de l'aorte au-dessous de l'origine de la rénale ; 10, artère rénale fournissant, 11, l'*artère surrénale inférieure* ; il y en a quelquefois plusieurs, et il n'est même pas rare de voir une artère émerger de la substance du rein pour se rendre au hile de la glande surrénale (*voy.* fig. IV, 5) ; 12, veine cave inférieure ; 13, 13, veine rénale coupée pour laisser voir l'origine d'une artère surrénale aortique ; 14, la *grande veine surrénale*, émergeant du bord interne de la glande, en allant se rendre dans le tronc de la veine rénale gauche. Cette grande veine surrénale est le seul vaisseau surrénal dont l'existence et la situation soient tout à fait constantes. Elle est remarquable par son énorme volume, cinq ou six fois plus considérable que celui de toutes les artères surrénales réunies. D'autres veines beaucoup plus petites et très-variables dans leur situation, vont quelquefois se jeter soit dans la veine diaphragmatique inférieure, soit dans la branche de bifurcation supérieure de la veine rénale, près de son entrée dans le rein.

Fig. II. *La surrénale droite.* — A, face antérieure du rein droit ; B, face antérieure de la surrénale ; C, excavation de sa face inférieure ; D, son extrémité caudale.

1, artère diaphragmatique inférieure, parvenue sur le côté droit du diaphragme, où elle fournit 2, 2, une ou plusieurs *artères surrénales supérieures* ; 3, *artère surrénale moyenne* provenant de l'aorte : elle peut manquer ou être multiple ; 4, artère rénale fournissant, 5,5,5, plusieurs *artères surrénales inférieures* ; 6, veine cave inférieure ; 7, *grande veine surrénale*, émergeant du bord interne de la glande, et se jetant immédiatement dans la veine cave, à peu près comme le fait la grande veine sus-hépatique à sa sortie du foie.

Fig. III. *Les deux substances des glandes surrénales.* Coupes verticales et antéro-postérieures pratiquées sur les deux surrénales d'un homme mort d'une fracture du crâne douze heures après l'accident. — A, B, coupes pratiquées en deux points différents sur la surrénale droite ; C, D, coupes pratiquées en deux points différents sur la surrénale gauche ; E,E,E,E, coupe de l'excavation en forme de gouttière qui occupe la face inférieure des surrénales et qui reçoit l'extrémité supérieure du rein. La lèvre antérieure de la gouttière descend plus bas que la postérieure ; la différence de niveau est ordinairement beaucoup plus grande sur la surrénale gauche que sur la droite.

1,1, *substance corticale*, ferme, dure et flexible, d'une teinte qui varie entre le jaune brun et le brun jaunâtre, offrant partout une épaisseur assez uniforme qui varie, suivant les divers sujets, de 1/2 à 2 millimètres. L'épaisseur paraît quelquefois plus considérable, parce que les coupes sont plus ou moins obliques. A la loupe et quelquefois même à l'œil nu (A), on aperçoit sur la coupe de la substance corticale des stries parallèles entre elles et perpendiculaires à la surface de la glande.

2,2, *substance médullaire* moins ferme que la précédente, d'une couleur plus foncée, d'un brun légèrement rougeâtre, sans mélange de jaune. Cette substance médullaire, interposée entre les deux couches de la substance corticale, envoie trois prolongements vers les bords de la glande ; elle forme moins du tiers de la masse totale de l'organe. Constituant partout une couche très-mince, elle n'acquiert quelque épaisseur qu'en un point situé dans l'axe de la glande, au-dessus de l'excavation longitudinale de la face inférieure. Là se trouve constamment le tronc de la grande veine surrénale, qui est coupée en travers sur la figure, et dont on aperçoit l'orifice béant, 3, 3. Ce tronc veineux ne possède que des parois excessivement minces ; presque réduit à sa membrane interne, il se rompt à la moindre violence, et les injections qu'on y pousse, s'extravasant presque toujours, déchirent la substance médullaire et creusent dans l'épaisseur de la glande une large cavité artificielle.

La substance médullaire se décompose avec la plus grande facilité, surtout chez les sujets qui ont succombé à de longues maladies. Pour en bien étudier les caractères, il est bon de choisir le cadavre d'un individu mort de mort violente et ouvert le plus tôt possible. Il suffit souvent de vingt-quatre heures pour qu'elle devienne tout à fait diffluente ; on trouve alors dans toute l'étendue de la glande une cavité spacieuse, limitée de toutes parts par la substance corticale, et renfermant une petite quantité de liquide visqueux d'un brun plus ou moins foncé. Cette cavité, purement cadavérique, communique habituellement avec la grande veine surrénale, dont les parois se dissocient rapidement après la mort ; Bartholin l'a considérée comme une cavité naturelle, servant de réservoir à l'*atrabile* ou *bile noire*, humeur imaginaire qui jouait un rôle dans les théories des anciens. De là les noms de *capsules atrabilaires* et de *capsules surrénales* sous lesquels on désigne les glandes surrénales, noms absurdes qu'il est temps d'abandonner.

Fig. IV. *Distribution des vaisseaux dans la surrénale gauche.* — Cette pièce, la seule sur laquelle j'ai vu l'injection réussir sans rupture, a été prise sur le corps d'une jeune fille morte subitement pendant l'inhalation du chloroforme. L'injection a été faite par M. Guyon. La surrénale gauche est vue en avant. La moitié antérieure de cet organe a été enlevée jusqu'au niveau du hile. A, bord interne de la surrénale ; B, son extrémité caudale ; C, C, les deux extrémités supérieures de la glande ; D, la partie de la face inférieure qui est située en arrière du hile ; E, veine rénale ; F, extrémité supérieure du rein gauche.

Artères. — 1, artère surrénale supérieure, branche de la diaphragmatique inférieure. Elle fournit à peu près constamment un premier rameau, 2, qui pénètre dans l'extrémité caudale de la glande (*voy.* aussi fig. II, D), puis cheminant de dehors en dedans le long du hile, elle va le plus souvent s'anastomoser en arcade avec l'artère surrénale moyenne, 3 ; de la convexité de cette arcade naissent plusieurs artères, 4, 4, qui pénètrent dans le hile. L'artère surrénale inférieure, branche de la rénale, s'anastomose souvent avec cette même arcade artérielle, qui n'est pas constante, mais qu'on trouve le plus ordinairement. Sur notre figure, l'artère surrénale inférieure émerge de la substance du rein, 5, et se divise en deux branches qui pénètrent isolément dans le hile. Outre ces artères du hile, on trouve fréquemment de petites artérioles émanant des mêmes sources, et pénétrant très-obliquement dans la glande après avoir cheminé dans les sillons de sa surface.

Veines. — La grande veine surrénale, 6, reçoit presque tout le sang de la glande. A son point d'émergence, 7, elle est plus rapprochée de la face antérieure que de la face postérieure, et elle est même apparente en avant, au fond d'un sillon naturel, dans une étendue d'environ un centimètre. Dans ce trajet, elle reçoit habituellement une veine, 8, qui

 ramène

ramène le sang du tissu cellulaire et des ganglions situés sur le côté gauche de l'aorte et de la colonne vertébrale ; dans l'intérieur de la glande, la grande veine surrénale chemine au sein de la substance médullaire, suivant l'axe de l'organe, recevant obliquement de nombreuses veinules dont la disposition presque régulière rappelle celle des barbes d'une plume.

Fig. V-XII. — Structure microscopique des surrénales.

1. *Indication des figures et des grossissements.*

Fig. V. Mince tranche perpendiculaire à la surface, allant de la face antérieure à la face postérieure de la glande, et traversant successivement : A, la couche corticale antérieure ; B, la couche médullaire, et C, la couche corticale postérieure. Cette préparation réussit rarement. Presque toujours la substance médullaire se rompt par le milieu (15 diamètres).

Fig. VI. Autre fragment de la même préparation vu sous un grossissement de 30 diamètres. A, tunique cellulo-fibreuse extérieure ; B, C, couche corticale ; D, substance médullaire. L'aspect particulier de la zone E E sera expliqué plus loin.

Fig. VII. Contenu des canalicules de la substance corticale (180 diamètres).

Fig. VIII. Substance médullaire (300 diamètres).

Fig. IX. Globules de la substance médullaire isolés (300 diamètres).

Fig. X. Substance médullaire examinée après une macération de deux mois dans un liquide ammoniacal (500 diamètres).

Fig. XI. Examen du liquide cadavérique qui résulte de la décomposition de la substance médullaire (atrabile) (500 diamètres).

2. *Explication des figures microscopiques.*

Une tunique cellulo-fibreuse, mince et assez résistante (VI, A), revêt exactement la couche corticale, pénètre dans les sillons vasculaires de la surface externe de la glande, et fournit par sa face profonde une multitude de prolongements fibreux qui constituent pour ainsi dire le squelette de la substance corticale. Celle-ci leur doit sa solidité. Ils forment dans son épaisseur un stroma très-régulier, creusé de canalicules cylindriques, étroitement serrés les uns contre les autres, parfaitement parallèles entre eux, perpendiculaires à la surface de la glande, et s'étendant sans interruption et sans anastomoses depuis la tunique externe jusqu'à la substance médullaire, où ils ne pénètrent pas (IV, C, C). Ils occupent ainsi, ni plus moins, toute l'épaisseur de la couche corticale, qui leur doit son apparence striée, déjà visible à l'œil nu (III, A) ou au moins à la loupe, et bien plus manifeste encore sous un grossissement de 15 diamètres (V, A). Ces *canalicules corticaux* ont de 5 à 6 centièmes de millimètre de diamètre intérieur, ou environ $0^{mm},12$, en y comprenant l'épaisseur de leurs parois. Entre les canalicules rampent les vaisseaux très-fins et très-nombreux, et les nerfs plus nombreux encore, de la substance corticale ; toutefois les canalicules sont assez intimement unis les uns avec les autres pour qu'il soit impossible de les isoler. Chaque canalicule, fermé à son extrémité externe, est ouvert à son extrémité interne, où il s'arrête brusquement au contact de la substance médullaire ; et, comme celle-ci est transparente sous le microscope, tandis que les canalicules sont opaques, il en résulte que sur les tranches parallèles à la direction des canalicules (fig. VI) on aperçoit, à l'union des deux substances, une zone EE, dont l'aspect rappelle celui de la moelle de jonc. Cet aspect est dû à la terminaison des canalicules corticaux de la partie profonde de la préparation, canalicules masqués dans leur longueur par l'opacité des canalicules superficiels.

Les canalicules doivent leur opacité à leur contenu, et non à leur paroi ; ce contenu remplit exactement toute l'étendue des canalicules et peut en être expulsé par de fortes pressions. En faisant agir le compresseur pendant que la préparation est placée sous un grossissement de 80 diamètres, on voit sortir des boyaux cylindriques qui se frayent un passage en déchirant la substance médullaire, dont ils se distinguent par leur moindre transparence et par la nature de leurs éléments. L'expulsion de ces boyaux réussit surtout sur les glandes surrénales des nouveau-nés, lorsqu'on a eu soin de séparer préalablement la couche corticale de la couche médullaire ; on voit alors les boyaux sortir en grand nombre des extrémités internes des canalicules, se recourber aussitôt comme des serpents, et ceux qui viennent d'une seule pièce ont une longueur égale à l'épaisseur de la couche corticale. Chez l'adulte, les boyaux se brisent le plus souvent en plusieurs pièces, et l'on a pu croire que cette séparation était naturelle, ou qu'elle indiquait l'absence de membrane enveloppante ; mais l'expérience faite sur les nouveau-nés montre que chaque boyau constitue un organe cylindrique, continu dans toute la longueur du canalicule correspondant, et comme il conserve exactement sa forme lorsqu'on le fait flotter dans l'eau, ou lorsqu'on le comprime, il est permis d'en conclure qu'il est revêtu d'une mince membrane.

Cette membrane devient d'ailleurs apparente sous des grossissements plus forts, quoiqu'elle ne soit jamais bien distincte. Sur la figure VII, on voit en *a* un boyau d'une certaine largeur qui est sur le point de se diviser en deux fragments. B en représente un autre contourné sur lui-même ; C, C, sont des fragments d'un troisième boyau. En plusieurs points, leurs contours paraissent limités par une paroi ; leur largeur est de $0^{mm},05$ à $0^{mm},06$; ils sont formés par la réunion d'un grand nombre de cellules arrondies, étroitement pressées les unes contre les autres, larges de $0^{mm},012$ à $0^{mm},015$ et renfermant un contenu granuleux, assez opaque, qui ne permet pas de distinguer si elles possèdent un noyau. On aperçoit souvent dans les cellules, sous des grossissements de 500 à 600 diamètres, des granulations graisseuses et même des gouttes huileuses qui leur donnent, sauf la forme, quelque analogie avec les cellules du foie. Les cellules qui présentent cette altération sont ordinairement plus grandes que les autres, et peuvent atteindre jusqu'à $0^{mm},03$ et même $0^{mm},04$ de diamètre. On les rencontre dans les points où la couche corticale présente, dans son épaisseur, de petites masses dures, jaunes, grosses comme des grains de mil, lésion singulière, très-commune et très-peu connue.

L'aspect des boyaux précédemment décrits rappelle d'une manière si frappante celui des culs-de-sac glandulaires qu'on est autorisé à les considérer comme autant de petites glandes cylindriques logées dans les canalicules de la couche corticale.

La structure de la substance médullaire est beaucoup plus simple. Sous les faibles grossissements, elle se montre sous la forme d'un champ finement grenu, sans aucune apparence de stries ni de fibres (V, B, VI, D) ; sous les grossissements plus forts, on voit apparaître de petits globules (VII, D) qui enfin, à 300 diamètres, présentent tous les caractères des noyaux (VIII, A). Ces noyaux, isolés sur la figure IX, ont environ $0^{mm},005$ à $0^{mm},006$; ils sont munis de nucléoles. Autour d'eux existe une matière très-finement granulée qui les cimente, et à laquelle la substance médullaire doit toute sa solidité, car c'est à peine si, de loin en loin, on aperçoit de très-légères traînées d'un tissu cellulaire extrêmement fin qui accompagne vraisemblablement les vaisseaux. La matière amhiste qui unit les globules de la substance médullaire se dissocie rapidement après la mort, et la substance médullaire se résout alors en un liquide visqueux où l'on trouve au microscope (fig. XI, 500 diamètres) : les globules précédents, devenus libres ; A, des gouttelettes graisseuses en quantité variable ; B, des granulations moléculaires très-nombreuses, et enfin des globules de sang qu'on a jugé inutile de représenter sur la figure, et qui proviennent de la rupture des vaisseaux. Les alcalis, et plus spécialement l'ammoniaque, ont la propriété d'empêcher cette dissociation et de conserver très-longtemps la solidité de la substance médullaire. Il n'y a probablement aucun autre élément dans cette substance, qui rappelle jusqu'à un certain point la substance médullaire des glandes lymphatiques. J'ai cru apercevoir plusieurs fois, sur des pièces qui avaient macéré dans l'ammoniaque, quelques groupes de noyaux qui paraissaient renfermés dans de grandes cellules. J'ai représenté cette apparence sur la figure X (500 diamètres) ; mais, n'ayant rien vu de pareil sur des pièces fraîches, j'hésite à considérer ces amas de noyaux comme naturels.

La substance corticale reçoit une énorme quantité de filets nerveux que je n'ai pu suivre dans la substance médullaire. Ces nerfs appartiennent au système du grand sympathique, et proviennent principalement des ganglions semi-lunaires.

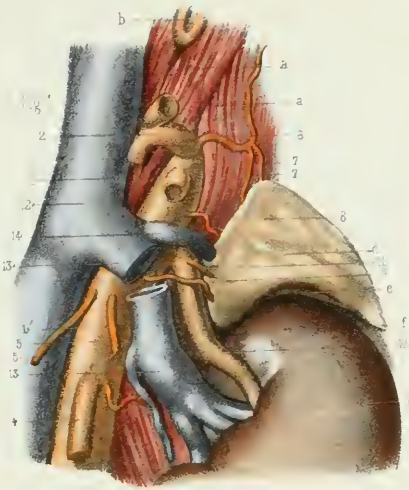

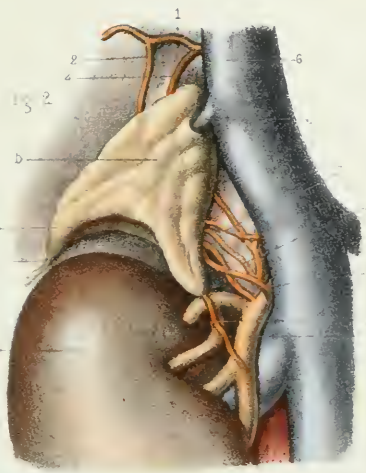





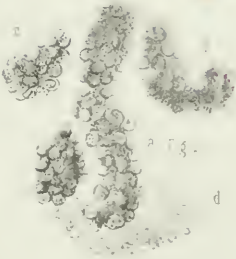

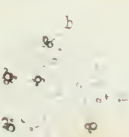



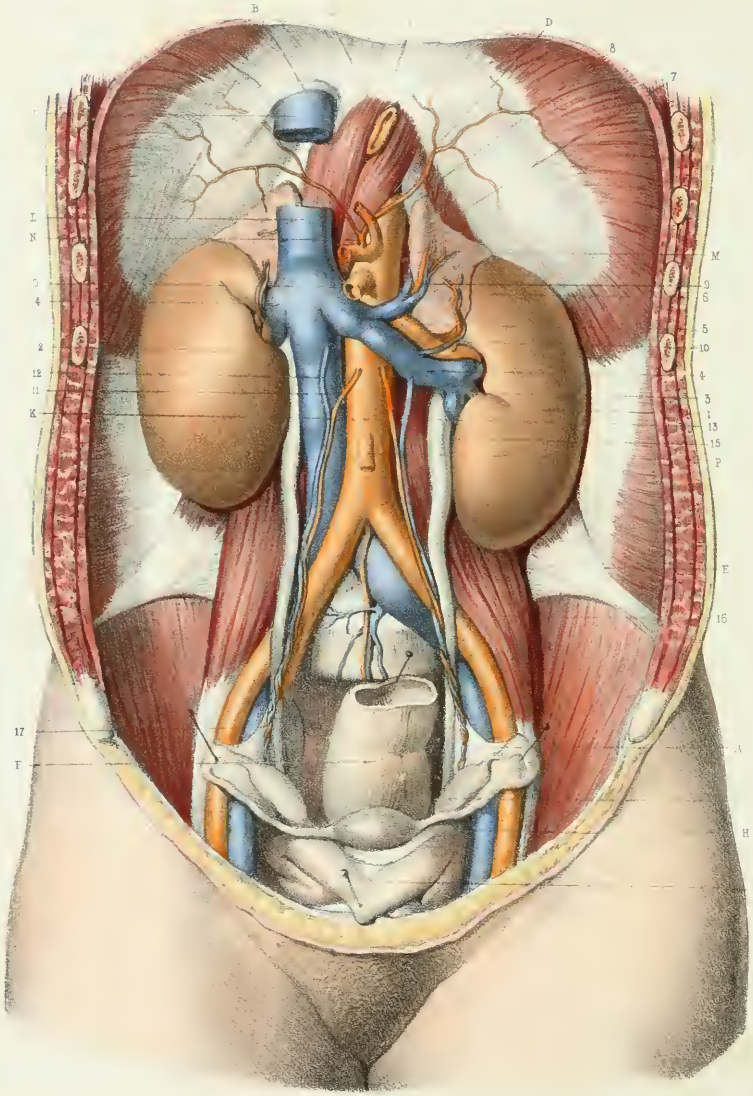

Emile Beaurepaire Naturam del.

Offic. Litho Auguste Bry à Paris

APPAREIL URINAIRE DANS SON ENSEMBLE.

A, face inférieure du diaphragme ; B, ouverture de la veine cave ; C, ouverture œsophagienne ; D, ouverture aortique ; E, muscle psoas ; F, rectum coupé en travers et fixé au devant de l'angle sacro-vertébral ; G, vessie dont le sommet, attiré en avant, est fixé sur le pubis ; H, corps de l'utérus ; I, annexes de l'utérus. Le ligament large est infléchi en avant et vu par sa face postérieure ; le ligament rond est caché par suite de cette inflexion ; on n'aperçoit que la trompe de Fallope et l'ovaire. K, aorte abdominale ; L, veine cave inférieure ; M, tronc cœliaque coupé et présentant une anomalie très commune. L'artère coronaire stomachique s'en détache la première, très près de l'aorte ; le tronc commun, destiné à donner plus loin la splénique et l'hépatique, fournit dans son court trajet l'artère diaphragmatique inférieure. N, branche qui vient ordinairement de l'aorte ; O, artère mésentérique supérieure ; P, artère mésentérique inférieure.

1, rein gauche ; 2 rein droit : tous deux sont situés sur les côtés de la colonne vertébrale ; 3, hile du rein ; 4, veine rénale située sur le plan le plus antérieur : la veine rénale gauche passe au-devant de l'aorte pour gagner la veine cave inférieure ; 5, artère rénale gauche : la droite passe derrière la veine cave et n'est pas apparente sur la figure ; 6 extrémité supérieure du rein coiffée par la capsule surrénale ; 7, capsule surrénale recevant ses vaisseaux de trois sources différentes ; 8, artère capsulaire supérieure fournie par la diaphragmatique inférieure ; 9, artère capsulaire moyenne venant directement de l'aorte. La veine qui correspond à cette artère se jette à gauche dans la veine rénale ; à droite elle aboutit directement à la veine cave. 10, vaisseaux capsulaires inférieurs provenant des vaisseaux rénaux ; 11, artères spermatiques (testiculaires chez l'homme, utéro-ovariques chez la femme) naissant en général sur les côtés de la face antérieure de l'aorte, entre l'origine des artères rénales et celle de la mésentérique inférieure. L'artère spermatique gauche vient quelquefois de l'artère rénale correspondante. 12, veine spermatique droite aboutissant à la veine cave inférieure ; 13, veine spermatique gauche se jetant dans la veine rénale gauche ; 14, flexuosités et entortillement des vaisseaux spermatiques au moment où ils atteignent le détroit supérieur du bassin, 15, l'uretère. Ce conduit excréteur se détache du hile du rein, en arrière de l'artère et de la veine rénales. Il se dirige en bas et longe toute cette partie du bord interne du rein qui est placée au-dessous du hile. Plus bas, 16, il passe obliquement en avant des vaisseaux iliaques et est croisé plus obliquement encore par les vaisseaux spermatiques qui le séparent du péritoine. Au-dessous de ce point, l'uretère s'applique sur les parties latérales du petit bassin, 17, et s'enfonce dans cette cavité pour se rendre au bas-fond de la vessie en suivant un trajet curviligne.

Les trois figures de cette planche représentent le rein gauche. L'appareil excréteur du rein est distendu par une injection jaune : A, extrémité supérieure du rein; B, extrémité inférieure; C, bord externe; D, bord interne; E, hile.

Fig. I. *Conformation extérieure du rein.* — Le rein est vu en arrière. Le *hile du rein*, E, est une échancrure creusée sur le bord interne du rein. Cette échancrure est plus profonde du côté de la face postérieure que du côté de la face antérieure. C'est à elle qu'aboutissent tous les vaisseaux du rein, ses nerfs et son conduit excréteur. Ces éléments y sont enveloppés d'une masse graisseuse qui pénètre avec eux dans le rein jusqu'à une certaine profondeur, et qui se continue extérieurement avec l'atmosphère adipeuse de l'organe.

Le conduit excréteur, 1, porte le nom d'*uretère*. Il longe la partie du bord interne du rein qui est située au-dessous du hile. En haut il se continue insensiblement avec le *bassinet*, 2, sorte de réservoir membraneux, infundibuliforme, aplati d'avant en arrière, mais rendu globuleux sur la figure par l'injection qui le distend. Le bassinet occupe la partie postérieure du hile; l'artère rénale, 3, et la veine rénale, 4, sont situées au-devant de lui. Ces vaisseaux, à une petite distance du hile, se divisent en deux ou trois branches divergentes qui pénètrent isolément dans le rein. Les vaisseaux capsulaires inférieurs, 5, sont fournis tantôt par le tronc même de l'artère et de la veine rénale, tantôt par la branche supérieure de chacun de ces derniers vaisseaux.

Fig. II. *Conformation intérieure du rein.* — *Disposition des calices.* — Le rein est vu en arrière. Les couches superficielles de l'organe ont été enlevées pour montrer la cavité intérieure du rein. Les vaisseaux ont été enlevés aussi.

L'échancrure qui constitue le hile pénètre beaucoup plus profondément dans l'épaisseur de l'organe que ne semble l'indiquer la conformation extérieure du rein. Ou, pour mieux dire, cette échancrure se continue sans interruption avec une vaste excavation creusée dans la substance rénale. Nous rendrons à cette cavité, dont les anatomistes modernes ont trop négligé la description, le nom de *sinus du rein*, qui lui a été donné par Eustachi (*De renibus*, cap. VII). Le sinus du rein reproduit assez exactement la forme générale de l'organe. La membrane fibreuse qui entoure le rein se réfléchit au niveau du hile, et pénètre dans le sinus en devenant plus mince et plus adhérente. Sur la figure, la couche de substance rénale qui forme la paroi postérieure du sinus a été enlevée. Une ligne ponctuée, 1, 1, indiquant le contour que formait l'échancrure rénale avant la préparation, permet d'apprécier exactement l'étendue du sinus du rein. 2, 2, les deux extrémités du sinus du rein

Le sinus du rein renferme les premières divisions des éléments vasculaires et nerveux qui pénètrent dans le rein; il loge de plus les calices et une quantité notable de tissu adipeux. Les calices et une partie de la masse graisseuse ont seuls été conservés sur la figure. 3, 3, tissu adipeux intra-rénal se continuant, 4, avec celui qui existe dans le hile, et par conséquent avec l'atmosphère adipeuse extérieure; 5, l'uretère; 6, le bassinet.

Calices. — On a vu sur la figure précédente que le bassinet se continue inférieurement avec l'uretère, et occupe la partie postérieure et inférieure du hile. En haut et en dehors il pénètre dans le sinus et se divise aussitôt en trois tubes volumineux qui portent le nom de *grands calices*. Le grand calice supérieur, 7, et le grand calice inférieur, 8, se dirigent chacun vers l'extrémité correspondante du sinus du rein; le moyen, 9, se dirige transversalement, de dedans en dehors, au niveau du hile. Chacun de ces trois tubes, après un court trajet, s'épanouit en une sorte d'entonnoir qui se divise lui-même en un certain nombre d'entonnoirs secondaires ou de *petits calices*, 10, 10.

Il y a donc trois groupes de petits calices : un groupe supérieur, un moyen, un inférieur Il y a en tout une quinzaine de calices Le groupe moyen se compose de deux ou trois calices; les autres calices sont répartis à peu près également entre le groupe supérieur et le groupe inférieur. — La terminaison exacte des petits calices ne peut être étudiée sur cette figure; pour la comprendre, il faut ouvrir les calices (voy. pl. 39, fig. I). On peut voir toutefois ici la membrane qui forme la paroi de chaque calice s'appliquer circulairement sur la substance rénale, dans des points déterminés qui correspondent au sommet des diverses *pyramides* du rein.

La coupe pratiquée sur cette pièce montre en effet que le tissu propre du rein se compose de deux substances : l'une, moins colorée, partout continue, constituant la totalité des couches superficielles et une partie des couches profondes de l'organe : c'est la *substance corticale ou glanduleuse*, 11; l'autre, plus colorée, d'apparence fibreuse, disposée sous forme de cônes dont la base, tournée vers la surface du rein, se continue avec la substance corticale, et dont le sommet aboutit au sinus du rein, où il est embrassé par la membrane des calices. Cette seconde substance est la substance *médullaire* ou *tubuleuse*, 12. Chacun des cônes porte le nom de *pyramide de Malpighi*. Il arrive fréquemment, 13, que deux ou plusieurs pyramides de Malpighi, très rapprochées les unes des autres, se touchent et semblent se confondre par leurs bords. Mais en général on voit la substance corticale envoyer entre les pyramides voisines, et jusqu'au sinus du rein, des prolongements, 14, 14, qui portent le nom de *colonnes de Bertin*. Le sinus du rein est donc limité alternativement par le sommet des pyramides de Malpighi et par l'extrémité des colonnes de Bertin. Les pyramides sont embrassées par les calices; les colonnes de Bertin sont en rapport avec la masse graisseuse du sinus, et n'en sont séparées que par la capsule fibreuse intra-rénale.

Fig. III. *Conformation intérieure du rein.* — *Distribution des vaisseaux.* — Le rein est vu en avant. La substance corticale a été enlevée couche par couche, d'avant en arrière, de manière à mettre à découvert le sinus du rein; mais on a eu soin de conserver intactes les cônes de substance médullaire : il a fallu pour ainsi dire sculpter autour d'eux la substance corticale. Il en résulte que ces cônes forment autant de reliefs à la surface de la préparation, ainsi que l'indique, du reste, la répartition des ombres du dessin. Le tissu adipeux intra-rénal a été enlevé en totalité.

1, l'uretère : on voit ce conduit s'évaser à sa partie supérieure et disparaître derrière les vaisseaux; on n'aperçoit pas le bassinet, parce que le rein est présenté par sa face antérieure; 2, veine rénale située en avant; 3, artère rénale placée entre l'uretère et la veine. Les branches fournies par ces deux vaisseaux deviennent divergentes dans le sinus du rein, de manière à constituer une sorte d'éventail. Elles conservent à peu près la même situation relative que dans le hile, c'est-à-dire que les branches veineuses sont placées en avant des branches artérielles : celles-ci restent, pour la plupart, en avant des calices; toutefois, quelques ramifications vasculaires passent derrière les calices pour aller se distribuer à cette partie de la substance rénale qui forme la paroi postérieure du sinus du rein. Dans le sinus, les divisions de la veine correspondent assez exactement à celles de l'artère. On voit quelques branches se détacher de la face antérieure de ces vaisseaux et pénétrer directement dans la partie de la substance rénale qui constitue la paroi antérieure du sinus. Ces branches ont été coupées dans la préparation; on n'aperçoit que leur origine, 4, 4.

Après deux ou trois divisions dichotomiques, les vaisseaux du rein atteignent le bord externe et convexe du sinus Là, les artères pénètrent directement dans la substance rénale, au niveau des colonnes de Bertin. Chaque colonne de Bertin est parcourue dans sa longueur par une branche artérielle qui chemine entre les deux pyramides voisines, 5; après un trajet variable, cette branche artérielle se divise à son tour en deux branches, 6, 6, qui suivent exactement le bord des deux pyramides adjacentes, et qui s'anastomosent en arcade au niveau de la base des pyramides avec des branches semblables venues d'une source analogue. Il en résulte que chaque pyramide, 7, 7, est entourée d'un cercle artériel complet; ce cercle artériel fournit par sa concavité des rameaux pour la substance corticale, et par sa concavité des rameaux pour la substance tubuleuse.—Avant de pénétrer dans les colonnes de Bertin, les branches veineuses communiquent avec leurs voisines par des anastomoses transversales volumineuses, 8, 8. A part cela, les veines se distribuent exactement comme les artères. La capsule fibreuse intérieure du rein envoie autour des vaisseaux, dans l'épaisseur des colonnes de Bertin, des prolongements tubuleux qui rappellent la capsule de Glisson dans le foie.

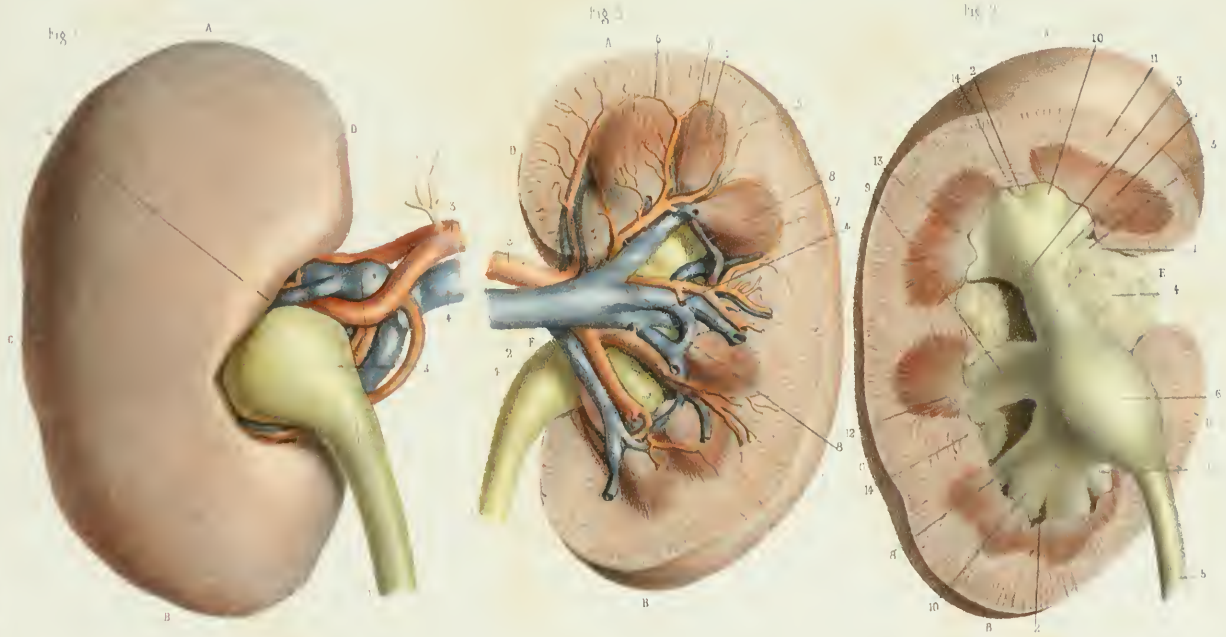
Fig. 1
Fig. 2
Fig. 3

Fig. I. *Les deux substances du rein.* — Rein gauche d'un homme robuste, mort d'une mort violente presque instantanée. La couleur du rein n'a pu être altérée par les troubles circulatoires qui accompagnent une mort lente. En discutant sur la coloration relative des deux substances du rein, on n'a pas tenu compte du genre du mort, ce qui a conduit à des résultats contradictoires.

Les vaisseaux n'ont reçu aucune injection. Ceux qu'on aperçoit sont naturellement injectés de sang. On a pratiqué une coupe verticale et transversale du rein; la moitié postérieure de l'organe a été enlevée.

A, uretère; B, bassinet; C, grand calice supérieur entier; D, grand calice moyen, coupé au niveau de son embouchure dans le bassinet; E, grand calice inférieur: la coupe pratiquée sur le rein a enlevé la partie postérieure de ce grand calice, ce qui permet d'en apercevoir la surface interne ou muqueuse. Un réseau vasculaire très fin, à mailles allongées et parallèles au cours de l'urine, s'aperçoit sur la muqueuse; sur la surface externe des calices, du bassinet et de l'uretère, on aperçoit un réseau vasculaire beaucoup moins serré, à mailles polygonales. F, l'un des petits calices du grand calice inférieur, ouvert en même temps que ce dernier; G, artère rénale; H, veine rénale; I, I, excavation intérieure ou sinus du rein; J, substance médullaire ou tubuleuse; K, substance corticale ou glanduleuse; L, prolongement de la substance corticale, séparant deux pyramides de la substance médullaire et constituant une colonne de Bertin.

La substance corticale est moins dense que la médullaire. Ferrein, qui étudiait surtout les reins des individus morts de mort violente, et ceux des animaux récemment tués (*Mém. Acad. des sciences*, 1749, in-4°, p. 492), était déjà arrivé à ce résultat, qui a été contredit depuis, et qui est cependant exact (*loc. cit.*, p. 500). La substance corticale présente un aspect très finement granuleux; de plus elle offre un grand nombre de stries rouges, qu'on n'aperçoit pas bien sur des reins anémiés; ces stries ont le plus souvent une direction perpendiculaire à la surface des pyramides voisines; elles sont surtout marquées entre la base des pyramides et la surface du rein. Correspondant exactement par leur couleur à la couleur des pyramides, et par leur direction à la direction prolongée des fibres apparentes des pyramides, elles ont été considérées par Ferrein comme des prolongements de la substance médullaire. Mais il suffit de jeter les yeux sur un rein finement injecté (voy. fig. 4), pour reconnaître que ces stries ne sont autre chose que des vaisseaux.

Les pyramides de Malpighi, ou cônes de la substance médullaire, ont leur base dirigée vers la surface du rein et leur sommet dirigé vers le sinus. Les axes des diverses pyramides ne sont pas situés dans le même plan, de sorte qu'il est impossible, dans les coupes planes, de diviser à la fois toutes les pyramides dans le même sens. Les unes sont divisées parallèlement à leur grand axe; les autres sont divisées obliquement, ou coupées en travers. Dans le premier cas, la pyramide divisée se présente sur la surface de la coupe sous la forme d'un éventail dont le sommet aboutit à un calice; dans le second cas, la coupe de la pyramide, ou pour mieux dire du cône de Malpighi, constitue une tache plus ou moins arrondie, entourée de toutes parts par la substance corticale. On conçoit que suivant la direction des coupes, on puisse obtenir la prédominance de l'une ou de l'autre de ces formes, ainsi que les états intermédiaires qui établissent la transition entre elles. La coupe verticale et transversale qui est représentée sur la figure a divisé les pyramides supérieures, 1, et les pyramides inférieures, 2, suivant une direction à peu près parallèle à leur grand axe. Les pyramides moyennes au contraire ont été coupées à peu près transversalement, 3, 3.

La base des pyramides est entourée de toutes parts par la substance corticale. Toutefois il est fréquent de voir deux pyramides voisines se toucher et se confondre par leurs bords, 4. Le sommet des pyramides n'est pas entouré par la substance corticale, et porte le nom de *papille* ou de *mamelon*. A l'union du mamelon avec le reste de la pyramide, la membrane des calices s'insère circulairement sur la substance médullaire, 5; de telle sorte que le mamelon, 6, fait saillie dans la cavité des calices. L'insertion du calice autour du mamelon sera étudié sur la figure II. On voit toutefois ici, 7, l'extrémité d'un mamelon libre dans la cavité du calice; ce mamelon appartient à une pyramide que la coupe n'a pu atteindre, parce qu'elle est entièrement contenue dans la partie antérieure du rein. — Lorsque deux ou plusieurs pyramides se confondent par leurs bords, elles aboutissent à un mamelon unique; le nombre des mamelons est donc généralement inférieur au nombre des pyramides. En outre, il arrive fréquemment que plusieurs mamelons sont entourés par un seul calice; ce qui fait que le nombre des calices est toujours inférieur au nombre des pyramides.

La substance des pyramides, *substance médullaire*, ou *tubuleuse*, présente une apparence fibrillaire, et est beaucoup plus résistante que la substance corticale. Elle semble constituée par un grand nombre de fibres juxtaposées, qui toutes convergent vers le mamelon. Au milieu de ces prétendues fibres cheminent des vaisseaux très fins, parallèles à leur direction. Chacune d'elles a été désignée sous le nom de *tube de Bellini*, ou de *pyramide de Ferrein* (voy. la planche suivante). La substance des mamelons se continue insensiblement avec celle des pyramides; elle offre la même apparence, elle est toutefois moins colorée.

Fig. II. *Insertion des calices.* — Les calices du rein s'insèrent circulairement à la base des mamelons, comme un calice monosépale s'insère autour des parties centrales de la fleur. — 1, le mamelon, ou papille rénale, libre dans la cavité du calice; 2, le calice ouvert et déployé, inséré circulairement à la base du mamelon; 3, rigole circulaire au niveau de cette insertion.

Fig. III et IV. *Injections fines du rein* (artères et veines). — Ces injections ont été pratiquées sur le rein droit du sujet dont le rein gauche a servi pour la figure I. Les deux injections ont été poussées simultanément dans l'artère et dans la veine avec une grande lenteur et avec une égale force.

Fig. III. Partie supérieure de ce rein. — Une coupe transversale et verticale a été pratiquée. On a représenté ici le segment postérieur de cette coupe pour permettre de comparer plus aisément cette figure à la figure I, qui représente le segment antérieur d'une coupe semblable pratiquée sur le rein du côté opposé.

Tous les vaisseaux d'un certain calibre sont placés autour des pyramides, à l'union de la substance médullaire avec la substance corticale. On comparera cette figure, où les gros vaisseaux du rein sont coupés en travers, avec la figure III de la planche précédente, où ces vaisseaux et les arcades qu'ils forment autour des pyramides ont été disséqués. Dans l'épaisseur même de la substance corticale et dans la substance tubuleuse on ne trouve que des vaisseaux très petits. Dans la substance tubuleuse, ces vaisseaux parallèles à la direction des tubes contribuent à donner au tissu rénal l'apparence fibreuse; dans la substance corticale, ces vaisseaux constituent les stries colorées qu'on a prises pour des prolongements de la substance médullaire. On voit ces vaisseaux de la substance corticale, surtout les vaisseaux veineux, aboutir perpendiculairement à la surface du rein.

Fig. IV. *Les étoiles de Verheyen.* — La surface antérieure du même rein. — Les petits vaisseaux veineux qu'on a étudiés sur la figure précédente arrivent à la surface du rein, où ils se ramifient dans la capsule fibreuse, et donnent lieu à des réseaux. Il arrive très souvent, 1, qu'une veinule, au moment où elle arrive dans la membrane fibreuse, se divise brusquement en trois ou quatre branches divergentes; de là le nom d'*étoiles veineuses* donné par Verheyen à ces réseaux veineux.

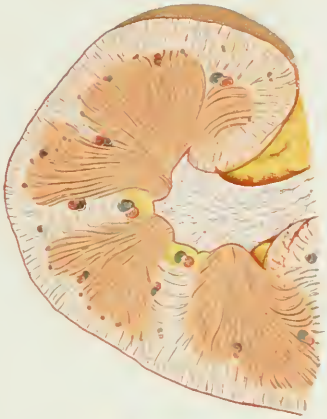

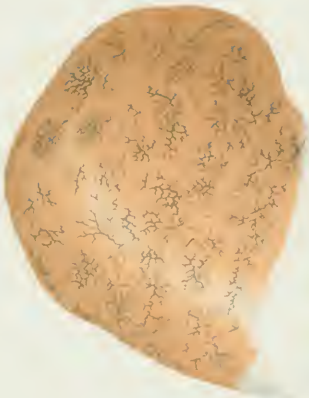

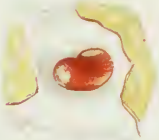

STRUCTURE MICROSCOPIQUE DU REIN.

1° *Indication des figures et des grossissements.*

Fig. I. Tranche parallèle à l'axe des pyramides. Mode d'union de la substance corticale et de la substance médullaire. Continuité des tubes droits ou urinifères et des tubes flexueux ou urinipares. Disposition des capillaires (30 diamètres).

Fig. II. A et B, deux tubes urinifères de la substance médullaire (80 diamètres).

Fig. III. A, B, et C, trois tubes de la même substance (230 diamètres).

Fig. IV et V. Un tube urinipare de la substance corticale : fig. IV, 80 diamètres; fig. V, 230 diamètres.

Fig. VI. Fragment de la paroi d'un tube de la substance corticale (500 diamètres).

Fig. VII. Glomerules de Malpighi; disposition des tubes urinipares autour de ces glomérules (80 diamètres).

Fig. VIII. Un glomérule isolé (230 diamètres).

Fig. IX. Un glomérule écrasé (300 diamètres).

2° *Exposé de la structure du rein d'après les figures précédentes.*

Il y a dans le rein deux éléments spéciaux, les *glomérules de Malpighi* et les *tubes glandulaires*.

1° Les *glomérules*, découverts par Malpighi au XVIIe siècle, et méconnus par tous ses successeurs jusqu'à une époque toute récente, n'existent que dans la substance corticale. Ce sont de petits corps sphériques, à contours bien nets et bien réguliers, autour desquels s'enroulent à la fois les tubes glandulaires et les vaisseaux capillaires. On ne les étudie bien que sur les reins un peu anémiés et sur des tranches minces qu'on fait dégorger dans l'eau pendant une demi-heure avant de les examiner. Les vaisseaux qui entourent et masquent les glomérules se vident, et les contours de ceux-ci deviennent parfaitement apparents. Cette précaution n'est pas indispensable, mais elle facilite beaucoup l'examen. On voit alors, avec une bonne loupe, et mieux encore sous un grossissement de 80 diamètres (fig. VII, *a*) que les glomérules, beaucoup plus transparents que les tubes glandulaires environnants, sont des sphères à contours bien réguliers. Malpighi les comparait à des œufs de poisson. Ils ont en général de 2 à 3 dixièmes de millimètre de diamètre. (Le glomérule *a*, mesuré au micromètre, a 0^mm^,27). Il en est de plus petits qui n'ont que 0^mm^,1, d'autres peuvent s'élever jusqu'à 0^mm^,4 et sont déjà visibles à l'œil nu ; mais on peut se demander alors s'ils ne sont pas le siége de la dilatation pathologique qui est le premier degré de la formation des kystes multiples du rein. Il est bien démontré aujourd'hui que ces kystes, qui sont quelquefois innombrables, sont dus à la dilatation des glomérules. Les glomérules sont limités par une membrane assez résistante, relativement très épaisse, dont l'épaisseur varie de 0^mm^,006 à 0^mm^,01 (fig. VIII, *a*). Cette membrane, parfaitement transparente, est continue de toutes parts, et ne présente ni trous ni déchirures; on peut souvent isoler le glomérule avec la pointe d'une aiguille (fig. VIII), et le faire rouler dans l'eau, et de quelque côté qu'on le tourne on n'y aperçoit aucune trace d'un pédicule déchiré. Les glomérules ne sont donc en communication ni avec les vaisseaux ni avec les tubes glandulaires. Ce sont des boules creuses et isolées, des cavités closes comparables aux vésicules glandulaires du corps thyroïde. On les a considérés comme des dilatations ampullaires situées à l'origine des tubes, ou comme de simples lacis de vaisseaux pelotonnés; et M. Bowman, en fusionnant ces deux opinions, a donné des glomérules une description que plusieurs auteurs éminents ont acceptée, mais dont je n'ai pu constater l'exactitude.

La membrane des glomérules est tapissée intérieurement d'une couche de cellules très régulières (fig. VIII, *b*), dont les dimensions, assez uniformes dans chaque glomérule, présentent des variations notables non-seulement chez les divers individus, mais encore dans les divers glomérules du même rein. Ces cellules sont en général comprises entre 0^mm^,018 et 0^mm^,030. Lorsqu'un glomérule bien isolé est soumis à l'action du compresseur, sa paroi se rompt, et son contenu s'échappe en s'étalant d'une manière notable. La fig. IX présente l'aspect que prend alors le contenu du glomérule. C'est un amas de cellules qui renferment chacune plusieurs petits noyaux et dont les contours ne sont distincts que sur les bords de la préparation, où elles sont étalées en une seule couche. Plus en dedans, la superposition des cellules, et probablement aussi la rupture de leurs parois écrasées, ne permettent plus d'en apercevoir les contours.

Les glomérules ne sont pas disséminés au hasard dans la substance corticale. Ils sont groupés pour la plupart en séries presque régulières le long des petits vaisseaux qui traversent cette substance pour aller aboutir perpendiculairement à la surface du rein (voy. pl. 39, fig. I et III).

2° Les *tubes glandulaires*, découverts également par Malpighi, mais bien décrits pour la première fois par Ferrein (*tubes de Ferrein*), existent à la fois dans la substance corticale et dans la substance médullaire. C'est donc à tort que celle-ci a été désignée spécialement sous le nom de *substance tubuleuse*.

Les tubes glandulaires prennent naissance dans la substance corticale, autour des glomérules. Beaucoup d'auteurs les considèrent comme les conduits excréteurs des glomérules, mais je n'ai jamais pu constater cette communication. Au milieu des anses entrelacées que les tubes forment autour des glomerules (fig. VII, *b*, *b*), j'ai vu souvent des extrémités en culs-de-sac, *c*, *c*, qui m'ont paru être la véritable origine des tubes. Je sais qu'un repli brusque peut simuler cette apparence, comme on le voit, par exemple, au point *d*; néanmoins sur beaucoup de pièces l'origine en cul-de-sac m'a paru tout à fait évidente. Je pense donc que les tubes, étroitement enlacés autour des glomérules, y puisent par endosmose une partie des matériaux de l'urine ; mais ils ne se bornent point sans doute à excréter ces matériaux, et les innombrables flexuosités qu'ils décrivent au sein d'un riche lacis vasculaire, avant de s'engager dans la substance médullaire, permettent de les considérer aussi comme des organes de sécrétion, et de leur conserver le nom de *tubes urinipares*. On les nomme encore *tubes corticaux* à cause de leur siége, ou *tubes flexueux* à cause de leur disposition.

Le nombre des tubes corticaux est-il égal ou supérieur à celui des glomérules? La question ne me semble pas résolue. J'ai cru voir à diverses reprises deux tubes naître autour d'un seul glomérule, et j'en ai vu d'autres qui paraissaient naître en cul-de-sac à une distance assez notable du glomérule le plus rapproché. Mais cela pourrait dépendre d'un accident de la préparation, et je n'ose rien affirmer à cet égard. Les tubes flexueux ne s'anastomosent point entre eux dans l'épaisseur de la substance corticale, si ce n'est quelquefois au moment de pénétrer dans la substance médullaire. Parvenus à la périphérie de cette dernière substance, ils se redressent tout à coup pour se diriger presque en ligne droite, et parallèlement à leurs voisins, vers la papille de la pyramide correspondante. La fig. I, grossie trente fois, montre cette disposition. On voit les tubes corticaux *a*, *a*, se redresser à peu près tous au même niveau, *b*, *b*, et cheminer ensuite côte à côte dans la substance médullaire. Les vaisseaux capillaires se comportent de la même manière; contournés et entrelacés dans la couche corticale *hh*, ils se redressent pour pénétrer dans la pyramide de Malpighi, où ils descendent, *f*, *f*, parallèlement aux tubes glandulaires, en formant par leurs anastomoses des mailles très allongées, *g*. Les tubes de la substance médullaire, ou *tubes droits*, portent encore le nom de *tubes urinifères*. Sans prétendre qu'ils soient tout à fait étrangers à la sécrétion de l'urine, on peut dire qu'ils sont principalement destinés à excréter ce liquide, dont ils retardent d'ailleurs la marche, comme on le verra tout à l'heure, en lui opposant des voies de plus en plus étroites.

Près de leur origine, c'est-à-dire autour des glomérules, les tubes ont pour la plupart de 0^mm^,07 à 0^mm^,08. Il en est de plus petits, et l'on en trouve qui ont seulement 0^mm^,04 ; mais c'est l'exception. Chaque tube corti[illegible] [illegible]ve son calibre dans toute l'étendue de ses flexuosités. En passant dans la substance médullaire, c'est-à-dire en se [illegible]rassant, les tub[illegible]m-

[illegible]nt

mencent déjà à se rétrécir, et n'ont plus que de $0^{mm},05$ à $0^{mm},06$ de diamètre ; un peu plus loin ils se rétrécissent encore, et à partir du milieu de la pyramide, à côté de quelques tubes de $0^{mm},05$, on en trouve un grand nombre dont le calibre descend à $0^{mm},025$ et même à $0^{mm},02$, la plupart ayant de $0^{mm},03$ à $0^{mm},04$. Vers la base du mamelon les conduits s'élargissent d'une manière notable, ils acquièrent $0^{mm},08$, puis $0^{mm},12$; et enfin, au moment de s'ouvrir dans le calice, quelques-uns s'élèvent jusqu'à $0^{mm},2$, ce qui permet d'apercevoir à l'œil nu, ou au moins à la loupe, une partie des orifices dont est criblée la surface de la papille. Le calibre des tubes urinifères va donc en diminuant depuis la substance corticale jusqu'à la base du mamelon ; il s'accroît dans l'épaisseur de celui-ci, mais les voies de l'urine ne sont pas élargies pour cela, parce que le nombre des canaux urinifères est infiniment moindre dans le mamelon qu'à la base de la pyramide de Malpighi. Cette réduction du nombre des tubes est le résultat des anastomoses par convergence qui s'effectuent dans toute l'étendue de la pyramide. On voit sans cesse deux tubes voisins s'aboucher obliquement l'un dans l'autre, et produire par leur fusion un tube unique qui est quelquefois un peu plus gros que chacun d'eux (fig. I, *c*), mais qui plus souvent reste tout aussi petit (fig. I, *d*). Il existe aussi de loin en loin des anastomoses obliques, *e*, faisant communiquer deux tubes, qui continuent ensuite leur marche. Le nombre des tubes va donc toujours en diminuant, et l'on a calculé qu'il y en a deux cents fois plus à la base des pyramides de Malpighi qu'à leur sommet.

La structure des tubes glandulaires est à peu près la même dans les deux substances. Les figures II à VI en donneront une idée suffisante. Ils se composent d'une membrane anhiste revêtue intérieurement d'un épithélium principalement nucléaire. Les noyaux ne forment pas une couche continue, ils sont séparés par des intervalles où l'on n'aperçoit que des granulations. Le volume de ces noyaux, variant de $0^{mm},008$ à $0^{mm},01$, n'est nullement en rapport avec le calibre des tubes. Les tubes les plus petits ont des noyaux aussi gros que les tubes les plus volumineux. Comparez la fig. III, B, représentant un tube médullaire de $0^{mm},025$ de diamètre, avec la fig. V, représentant sous le même grossissement de 230 fois un tube cortical de $0^{mm},07$ de diamètre. La plupart des noyaux paraissent libres, c'est-à-dire non inclus dans des cellules. Toutefois, sous de forts grossissements, on aperçoit autour de certains noyaux un contour concentrique qui paraît constituer une paroi de cellule (fig. VI, *a*). Ces cellules, lorsqu'elles existent, sont à peu près deux fois plus larges que leurs noyaux. La fig. VI, grossie 500 fois, représente un fragment de la paroi d'un tube cortical, étudié à l'extrémité irrégulièrement déchirée de ce tube. Pour bien étudier ces parois, il faudrait pouvoir les étaler à plat après avoir fendu le tube suivant sa largeur, cette manœuvre est évidemment impossible, mais en déchirant au hasard avec une aiguille les tubes d'une pyramide, on en trouve ordinairement quelqu'un à l'extrémité duquel est appendu un lambeau de paroi semblable à celui qui est représenté sur la fig. VI.

Après avoir décrit les éléments microscopiques du tissu rénal, nous allons les étudier dans leurs rapports avec les détails de structure que l'on peut apercevoir à l'œil nu dans les deux substances du rein.

1° *Substance corticale.* — On a vu sur la fig. I de la pl. 39 que cette substance, examinée sur des coupes fraîches, présente un très grand nombre de stries rouges qui, dans les couches superficielles, sont perpendiculaires à la surface du rein, et la fig. III de la même planche a montré que ces stries sont formées par des vaisseaux. Ceux-ci constituent les dernières ramifications visibles à l'œil nu ; ils ont une direction rectiligne, et les glomérules sont groupés sur leur trajet en séries assez régulières. Chacun de ces vaisseaux, artérioles ou veinules, fournit un grand nombre de capillaires qui aussitôt se replient et se contournent; les uns s'enroulent et forment un petit peloton autour de chaque glomérule, les autres vont former des mailles anastomotiques sur le trajet flexueux des tubes urinipares. Ainsi, chaque strie de la substance corticale est constituée par un vaisseau central, le long duquel on trouve une série de glomérules. Lorsqu'on étudie ces stries dans la portion profonde de leur trajet, on voit qu'elles aboutissent à la surface des pyramides de Malpighi, et qu'elles paraissent, au moins quant à leur direction, faire suite aux stries radiées de ces pyramides.

2° *Substance médullaire, ou pyramides de Malpighi.* — Le nom de *pyramides*, consacré par l'usage, ne doit pas faire oublier que les amas de substance médullaire ont des contours arrondis, et mériteraient plus exactement le nom de cônes. La même remarque est applicable aux pyramides de Ferrein, dont nous allons parler.

Les pyramides de Malpighi, sur les coupes qui les traversent suivant leur axe, présentent la forme d'un éventail dont les branches très nombreuses convergent à angle très aigu vers le mamelon (pl. 39, fig. I). La substance médullaire paraît donc composée de stries légèrement radiées qui se manifestent sur la coupe sous la forme d'autant de petits triangles isocèles très aigus, aboutissant au mamelon par leur extrémité effilée, et à la périphérie de la pyramide de Malpighi par leur base, dont la largeur est d'environ un millimètre. Les petits sillons longitudinaux qui séparent ces stries sont occupés par des artérioles et des veinules visibles à l'œil nu sur les reins congestionnés ou injectés.

Il en résulte que la substance médullaire semble au premier coup d'œil composée de fibres radiées. Prises pour des fibres par les anciens, ces stries furent considérées par Bellini comme des tubes simples, et portèrent le nom de *tubes de Bellini* jusqu'à ce que Ferrein eût démontré que chacune d'elles est un faisceau composé d'un grand nombre de tubes microscopiques. Les prétendus tubes de Bellini ont depuis lors pris le nom de *pyramides secondaires* ou *de Ferrein*.

Les pyramides de Ferrein, dont on évalue le nombre à environ 400 pour une pyramide de Malpighi de moyen volume, sont étroitement accolées les unes contre les autres dans toute leur longueur, excepté à leur grosse extrémité, qui est large d'un millimètre environ, et qui aboutit à la substance corticale. Là elles s'écartent légèrement dans une étendue d'un demi à 2 millimètres, et chacune d'elles pénètre dans la substance corticale, séparée de ses voisines par les petits *prolongements* de cette substance. Dans le reste de leur trajet elles ne se laissent isoler que très difficilement ; et dans le mamelon elles sont si étroitement unies, qu'on ne peut plus du tout les séparer, ni même les distinguer nettement. Je n'ose affirmer que les pyramides secondaires soient, comme on l'a dit, tout à fait indépendantes les unes des autres. Il m'a paru voir plusieurs fois quelques tubes urinifères se séparer obliquement du faisceau dont ils faisaient partie pour aller s'anastomoser par convergence avec les tubes d'une pyramide adjacente. Chaque pyramide de Ferrein, examinée à sa base, c'est-à-dire là où elle s'isole pour pénétrer dans la substance corticale, paraît constituée par l'ensemble des tubes qui proviennent de l'un des groupes de glomérules de cette dernière substance, et nous avons déjà dit effectivement que ces glomérules sont disposés en séries à peu près linéaires le long des vaisseaux radiés qui semblent prolonger dans la couche corticale les axes des pyramides de Ferrein. En considérant donc comme un appareil partiel chaque série de glomérules, avec les tubes urinipares correspondants, on peut regarder chaque pyramide de Ferrein comme l'ensemble des conduits excréteurs de ce petit appareil.

Toutes les pyramides de Ferrein présentent assez exactement partout le même volume, quel que soit celui de la pyramide de Malpighi dont elles font partie. On évalue que chacune d'elles renferme à sa base environ 200 tubes urinifères. Ce nombre, comme on l'a vu, diminue continuellement de la base au sommet des pyramides de Ferrein, et il ne serait pas impossible qu'en approchant de la surface du mamelon, chacune d'elles se réduisît à un seul conduit excréteur. On remarque du moins que sur les coupes transversales du mamelon le nombre des trous est à peu près égal au nombre des pyramides secondaires qui y aboutissent, soit environ 400 pour une pyramide de Malpighi de moyen volume. Ainsi s'explique peut-être l'erreur de Bellini, qui considérait chaque pyramide de Ferrein comme un tube unique.

Si maintenant on voulait comparer le rein aux glandes en grappe, et chercher, dans sa structure toute spéciale, la partie élémentaire qui représente un lobule glandulaire, on trouverait que chacun de ces lobules idéaux se composerait : 1° d'un groupe de glomérules ; 2° d'environ 200 tubes glandulaires nés autour de ces glomérules, d'abord très flexueux, puis redressés, et formant alors une pyramide de Ferrein qui irait s'ouvrir dans le calice par l'un des orifices du mamelon.

Fig 1

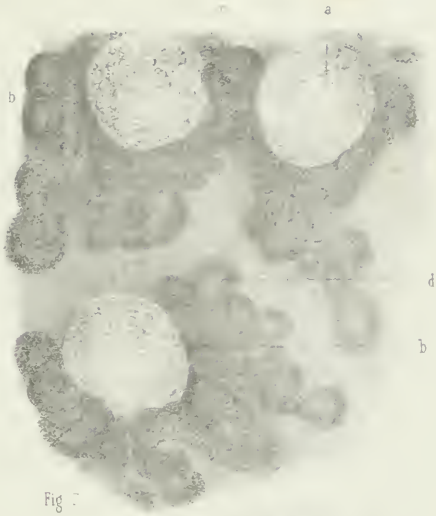

Fig 2

Fig 4

Fig 5



Fig 3

Fig

Fig 4

Fig 6

Fig 9

59671
v.3